LA

STÉATOSE

PAR

M. le Docteur BLACHEZ

ANCIEN INTERNE LAURÉAT DES HÔPITAUX, LAURÉAT ET CHEF DE CLINIQUE
DE LA FACULTÉ DE MÉDECINE DE PARIS

PARIS

LIBRAIRIE LECLERC, RUE DE L'ÉCOLE-DE-MÉDECINE, 14

—

1866

LA STÉATOSE

La dénomination de stéatose ou stéarose (στεαρ) est d'importation nouvelle dans le langage médical. Elle ne figure pas dans le Dictionnaire de Nysten remanié par MM. Littré et Robin. Nous la trouvons dans le Dictionnaire de M. Raige-Delorme, où la stéatose est définie : la dégénérescence graisseuse des tissus. C'est le sens que nouslui conservons.

La graisse se trouve à l'état physiologique en quantité plus ou moins grande dans le corps humain. Elle a ses départements d'élection. Ce sont ceux qu'elle abandonne en dernier ressort sous l'influence des causes qui amènent sa résorption. Quand la quantité de graisse normale dépasse certaines proportions et qu'elle arrive au point de déterminer une gène dans le jeu des organes, il y a polysarcie. — Dans cet état, qui n'est déjà plus physiologique, les organes sont surchargés de graisse ; mais sous la couche adipeuse, ils gardent l'intégrité de leur structure. A un degré plus avancé, la graisse s'introduit dans le tissu même des organes ; elle le comprime, gène la nutrition, et, si cet état se prolonge, les éléments eux-mêmes commencent à s'altérer. Peut-il, dans ces cas, se produire une véritable stéatose indépendamment de tout autre état morbide et venant

du fait seul de la polysarcie? Dès à présent, nous faisons nos réserves à cet égard.

Ce qui est incontestable, c'est que, dans ce cas, il survient une atrophie plus ou moins considérable de l'organe surchargé.

La dégénérescence graisseuse ou stéatose doit donc être soigneusement distinguée de la surcharge graisseuse. Dans beaucoup de cas elle l'accompagne.

La question de savoir si la dégénérescence graisseuse suppose toujours une atrophie préliminaire ou peut s'établir d'emblée par une modification du contenu des cellules, sera abordée plus tard, quand nous serons plus familiers avec les différents modes de la stéatose.

Nous croyons qu'il convient d'abord d'étudier les organes stéatosés, indépendamment de toute idée préconçue, au point de vue exclusif du processus anatomo-pathologique. Quand nous connaîtrons bien les différentes formes anatomiques de la stéatose, nous pourrons les comparer entre elles, rechercher si la dégénérescence marche de la même manière dans tous les cas et dans tous les organes. Nous tirerons, de cette comparaison, des données générales qui fourniront au sujet des conditions étiologiques d'exacts renseignements.

Nous allons donc passer en revue les différents organes ou tissus passibles de la stéatose. Trois ordres d'organes se présentent tout d'abord comme étant d'une manière toute spéciale disposés à la dégénérescence graisseuse : les glandes, les muscles et les vaisseaux.

STÉATOSE DES ORGANES GLANDULAIRES.

Deux glandes sont particulièrement exposées à la stéatose : le foie et les reins.

STÉATOSE DU FOIE.

Le foie stéatosé, foie gras, foie adipeux, se reconnaît d'une manière presque infaillible à sa coloration. Cette coloration, dans les cas les plus accusés, est toujours plus ou moins jaunâtre. Elle varie du brun jaune au jaune pâle, en passant par différents tons. Dans quelques cas, le foie prend une teinte gris sale toute spéciale, principalement notée dans l'alcoolisme. Cette teinte peut être uniforme et s'étendre à toute la masse de l'organe. C'est ce qui arrive dans les cas de stéatose complète. D'autres fois, l'organe se décolore par places. On remarque à sa surface des îlots de substance jaune, se fondant par des nuances insensibles avec le tissu voisin normalement coloré. On a noté, dans certains cas, des marbrures, un aspect granité, produits par la disposition réciproque de parties diversement colorées. On a donné à ces foies le nom de foies *muscade*. Le volume du foie peut subir des variations qui oscillent dans des limites fort étendues. Les foies gras énormes, remplissant tout l'abdomen, s'observent principalement chez les animaux soumis à des procédées artificiels d'engraissement. Chez l'homme, les foies gras ne dépassent pas habituellement le volume normal. Dans certaines formes de stéatose, le foie est considérablement réduit. Nous en voyons un exemple dans l'atrophie graisseuse aiguë de Rokitansky, une des formes anatomiques de l'ictère grave. Dans ces cas, le foie perd plus de la moitié de son volume. Nous avons présenté à la Société des hôpitaux un foie qui avait tout au plus trois fois le volume d'une rate ordinaire. Il était complétement stéatosé.

Le poids est en raison du volume. Le foie dont nous venons de parler pesait 750 grammes.

La forme du foie est modifiée. Cette modification peut dépendre de la répartition de la stéatose affectant de pré-

férence tel ou tel lobe. Ordinairement le bord tranchant est émoussé, arrondi. Le foie paraît avoir cédé comme une masse de beurre aux pressions qu'il a pu supporter.

Quand on le touche, il donne la sensation d'un corps onctueux. Il graisse les doigts. Mis en contact avec le papier, il y imprime de larges taches graisseuses. Un morceau, exposé à la flamme, s'allume et flambe, en répandant cette belle clarté propre à la combustion des matières hydro-carbonées.

Mis sur une table, le foie s'affaisse, s'étale, surtout quand la température ambiante est élevée ou que l'organe a été un peu malaxé. Il garde l'empreinte du doigt, et, si le temps est froid, il se façonne à la main comme une motte de beurre. Sa consistance a considérablement diminué. Il suffit d'une pression modérée pour y enfoncer le doigt, qui pénètre le parenchyme comme une masse molle, sans ressentir la résistance habituelle opposée par les granulations saines.

Une coupe de l'organe montre un tissu ordinairement granuleux, offrant les mêmes caractères de coloration qu'à la surface, coloration qui sera d'ailleurs plus ou moins généralisée suivant le degré et l'étendue de la dégénérescence.

L'aspect granuleux est le plus souvent encore conservé ; mais il tend à s'effacer, et les granulations n'ont pas le relief qu'elles offrent dans l'état sain.

M. Cruveilhier remarque que le calibre des veines porte et sus-hépatiques paraît diminué, et que leur section n'est pas circulaire, mais plus ou moins polygonale, disposition qui paraît due à une pression exercée du dehors en dedans par les lobules hépatiques. Le même anatomiste affirme qu'il a toujours trouvé de la bile dans les canalicules biliaires et dans la vésicule, et que ce liquide ne paraissait pas avoir été profondément altéré. Nous verrons que dans beaucoup de cas on a noté une modification très-évidente dans la composition de la bile, qui perd sa couleur et se transorme en un liquide filant, épais et visqueux.

Je n'insiste pas sur les analyses chimiques qui ont démontré la présence et apprécié la quantité de la graisse.

Frerichs, dans les analyses qu'il a faites, a constaté le plus souvent l'absence de la matière glycogène.

Nous ne sommes pas en mesure de donner au sujet des modifications de cette matière des renseignements suffisamment exacts. L'importance de ces modifications ne saurait d'ailleurs être mise en doute, si l'on considère les relations qui existent entre la composition chimique du glycose et de la graisse, et le rôle important que le premier est appelé à jouer dans la nutrition.

Quoi qu'il en soit, on voit que le foie gras s'offre à l'œil nu avec des caractères qui s'imposent, pour ainsi dire, et ne permettent pas de le méconnaître. Cependant, il n'en est pas toujours ainsi. Frerichs a noté que certains degrés modérés d'accumulation graisseuse peuvent se produire, sans que la coloration normale soit essentiellement modifiée. Dans ces cas le secours du microscope est indispensable pour reconnaître la nature de l'altération. L'emploi de l'instrument peut seul, dans quelque cas que ce soit, nous renseigner suffisamment sur les détails du processus et sur la disposition intime de la dégénérescence.

Quand on soumet une tranche mince de foie dégénéré à l'examen microscopique, sous des grossissements qui varient de 20 à 300 diamètres, on est tout d'abord frappé de ce fait que la graisse se dépose dans l'intérieur des cellules et jamais dans les espaces intercellulaires. Cependant, dans un examen de ce genre, on trouve toujours une grande quantité de graisse libre mêlée à des noyaux de cellules plus ou moins altérés, ce qui indique manifestement que des cellules se sont brisées.

Cette rupture des cellules est-elle le fait de la préparation? Se produit-elle par suite de l'effort excentrique du contour de la cellule distendue et peut-être altérée dans la structure de sa paroi? C'est une question sur laquelle nous reviendrons et où nous constaterons des dissidences entre

des anatomo-pathologistes faisant autorité dans la matière.

Si on fait chauffer une tranche de foie gras dans de l'éther, toutes les cellules disparaissent, et la trame que l'on obtient n'est plus que le squelette du foie, pour ainsi dire. Elle est constituée par les vaisseaux et du tissu conjonctif.

Les cellules hépatiques infiltrées de graisse perdent ordinairement leur forme polygonale. A mesure qu'elles sont distendues, elles deviennent sphériques, globuleuses.

Leur contenu est profondément modifié. On sait qu'à l'état normal elles renferment un ou deux noyaux, un liquide composé de fines granulations, quelques granules pigmentaires et ordinairement un peu de graisse dont la quantité est surtout en rapport avec le genre de l'alimentation. MM. Bernard et Schiff ont en outre signalé des granulations fines particulières qu'ils regardent comme formées de matière glycogène. Tel est l'état physiologique. Dans la stéatose la graisse envahit toute la cellule. Les globules graisseux se déposent ordinairement au voisinage du noyau, quelquefois en d'autres points de la cellule. Quand la graisse est abondante, on ne voit plus le noyau, dont l'existence ne peut être décelée qu'après un traitement préalable de la préparation par l'éther ou la térébenthine. Les globules graisseux se réunissent pour former deux ou quatre gouttes, puis une grosse goutte unique qui refoule vers la périphérie de la cellule ce qui reste du contenu granuleux.

Le plus souvent le volume des cellules infiltrées est augmenté. Dans l'atrophie graisseuse aiguë de Rokitansky, il paraît au contraire diminué (Frerichs).

Le contenu normal de la cellule disparaît peu à peu devant l'envahissement de la graisse. Quand les foies ne sont pas complétement stéatosés, on trouve à côté de cellules graisseuses, d'autres cellules surchargées de pigment. Dans le cas de stéatose complète, la graisse a tout remplacé.

Si nous examinons maintenant le foie graisseux à de faibles grossissements, de manière à étudier les acini, nous

voyons que la stéatose commence toujours par les cellules qui avoisinent la périphérie et qui sont en contact avec le réseau porte. L'altération marche donc de la veine porte vers la veine intra-lobulaire-hépatique.

On a tiré de ce fait de la marche concentrique de la stéatose des inductions fort hasardées au point de vue de la pathogénie.

Frerichs décrit et figure trois degrés ou périodes dans la stéatose du foie.

Dans un premier degré, les cellules avoisinant le réseau porte sont seules atteintes. Les cellules qui entourent la veine centrale sont indemnes; la seule altération qu'on y remarque est une surcharge pigmentaire considérable. — Dans un second degré, le dépôt adipeux gagne du terrain, et on ne voit plus qu'une petite zône de cellules pigmentées entourant la veine centrale.

Dans une troisième période, l'envahissement est général. On ne distingue plus que de la graisse dans l'intérieur de la cellule. Tout autre élément a disparu.

Les cellules du foie se détruisent-elles dans la stéatose?

Wedl parle d'un ramollissement sébacé du foie dans lequel les cellules hépatiques seraient complétement détruites et où on ne trouverait plus que de la graisse libre.

Frerichs affirme que, dans tous les cas de foie adipeux simple, il a toujours pu retrouver la paroi des cellules, en traitant avec précaution la pièce par la térébenthine. Il affirme que le seul cas où on trouve de la graisse en dehors des cellules est celui où le parenchyme hépatique est préalablement détruit et remplacé par un tissu conjonctif autour duquel la graisse accumulée représente les vestiges des cellules détruites.

C'est ce qu'on voit dans le voisinage des abcès, des cicatrices, des foyers inflammatoires, dans la cirrhose.

Handfield Jones admet que les cellules demeurent intactes ou se détruisent. Il décrit en outre un état graisseux de l'épithélium des conduits biliaires. Cet état graisseux

n'est pas d'ailleurs constant, et on trouve souvent dans les foies stéatosés des canalicules revêtus d'un épithélium parfaitement sain.

STÉATOSE DU REIN.

Dans l'étude que nous venons de faire de la stéatose du foie, nous avions affaire à un organe où la graisse se dépose, pour ainsi dire, d'une manière physiologique dans certaines circonstances et sans déterminer alors des troubles profonds de la nutrition.

Dans le rein, sauf des cas exceptionnels et qui ne se rencontrent guère que chez les animaux, la présence de la graisse est toujours un fait pathologique et entraîne ordinairement des troubles profonds de la sécrétion.

Les recherches anatomiques, dont le rein a été l'objet dans ces derniers temps, sont tellement multipliées; les altérations de l'organe ont été suivies à tous leurs degrés avec une telle sagacité, qu'il est difficile de trouver dans la science un point d'anatomie pathologique plus vivement éclairé. — Depuis quelques années surtout, les lésions déterminées par le phosphore ont donné à ces études une nouvelle activité, et nous sommes, croyons-nous, en mesure d'étudier, de la manière la plus complète, la stéatose du rein.

Prenons comme exemple un rein affecté de dégénérescence graisseuse consécutive aux progrès d'une maladie de Bright.

Nous venons de voir, en étudiant la stéatose du foie, que l'organe pouvait être, dans certains cas, complétement transformé. Dans le rein, cette transformation totale, complète, ne se rencontre pas. Toujours on trouve la lésion à différents degrés. — A côté d'éléments complétement dégénérés, on en trouve d'autres, sinon normaux, au moins à un degré d'altération moins avancée.

Le rein qui a subi une dégénérescence graisseuse étendue

se reconnaît facilement à l'œil nu. Quand cette dégénérescence prédomine, que l'atrophie n'est pas encore marquée, on trouve le rein avec son volume normal ou augmenté. Sa surface est lisse et offre une teinte jaune. La capsule se détache facilement et est transparente. Le rein est plus ferme que dans la période qui a précédé l'infiltration graisseuse. Les derniers vestiges de cette période, dite de congestion, se traduisent encore par des points rouges qui ne sont autre chose que les glomécules, ou par de fines arborisations dues aux étoiles de Verheyen. Ces points et ces arborisations tranchent sur le fond jaunâtre de la substance corticale. Cette dernière, quand les capillaires sont encore violemment congestionnés, offre quelquefois une modification de teinte tirant sur le jaune brun. La substance médullaire, d'un rouge sombre, présente des stries jaunes très-fines formées par les tubes droits. La muqueuse des bassinets, épaissie, opaque, anémiée, est quelquefois parsemée de dilatations variqueuses.

L'examen microscopique montre les tubes contournés formant des masses opaques autour des glomérules de Malpighi, qui sont presque toujours sains et se laissent facilement traverser par les rayons réfléchis. Les tubes sont remplis de granulations. Celles-ci sont de deux sortes : les unes sont formées d'une matière protéique, les autres de graisse. Ces granulations sont situées en dehors des cellules épithéliales, ou bien elles occupent leur épaisseur. Il est probable cependant qu'elles se développent primitivement dans l'intérieur des cellules qui se distendent, crèvent et les laissent tomber dans le tube. Ce qui paraît le démontrer, c'est qu'on trouve au milieu du contenu du tube des débris de cellules, irrégulières et à demi émulsionnées.

En examinant avec soin le contenu des tubuli, on y trouve fréquemment des cylindres hyalins recouverts de fines granulations graisseuses. Ces granulations les recouvrent comme le tricophyton recouvre un poil malade. Quelquefois les cylindres renfermés dans les tubuli sont

formés de matière protéique et de graisse intimement mélangées.

Habituellement les vaisseaux artériels, les glomérules et les capillaires sont intacts. Quelquefois les noyaux des parois vasculaires se multiplient, et leur accumulation trouble légèrement la transparence des glomérules.

Cette anatomie microscopique du rein stéatosé à la deuxième période de la maladie de Bright a été soigneusement exposée par M. le docteur Cornil.

Il est une forme de stéatose rénale sur laquelle l'attention a été appelée dans ces derniers temps; c'est celle qui succède à l'empoisonnement par le phosphore. Cette stéatose présente beaucoup d'analogie avec celle de la maladie de Bright. Voici cependant quelques différences qui ont été signalées par M. le docteur Ranvier, dans une note ajoutée à la thèse de M. Cornil.

La stéatose produite par le phosphore dans le rein peut être générale ou partielle. Quand elle est générale, on trouve les tubes corticaux distendus par une substance opaque qui les gonfle au point de doubler leur volume. Cette substance est composée de granulations graisseuses sans mélange de substance albuminoïde intermédiaire. Les canalicules droits gardent leur volume normal et conservent leur revêtement épithélial dont les cellules sont plus ou moins chargées de graisse.

Dans la stéatose partielle, les tubuli corticaux ne sont pas tous malades. A côté de cellules ayant subi la transformation graisseuse, on en trouve d'autres qui n'offrent que la tuméfaction trouble.

Ce serait une erreur de croire que la tuméfaction trouble précède nécessairement la dégénérescence graisseuse, comme cela arrive dans la maladie de Bright. On voit en effet dans la stéatose généralisée la graisse se former d'emblée.

Dans la stéatose partielle, les granulations graisseuses sont prises dans une masse albumineuse. Il en résulte des

cylindres albumino-graisseux qu'on peut faire cheminer dans les tubuli, et qui se trouvent dans les urines. — On voit donc que la stéatose phosphorée partielle peut seule être confondue avec la stéatose de la néphrite parenchymateuse. Elle en diffère par ce point un peu délicat, que dans le premier cas les cylindres sont formés de graisse et d'albumine intimement combinées, tandis que dans le second la graisse est à la surface du cylindre albumineux.

Dans la stéatose généralisée, la confusion n'est plus possible; il n'y a que de la matière grasse et, par conséquent, pas de traces d'albuminurie.

Il est une autre forme de stéatose du rein beaucoup plus grave que les autres et entraînant toujours un pronostic fatal. C'est celle dans laquelle les vaisseaux mêmes sont envahis par la dégénérescence. Nous retrouverons cette forme en parlant des stéatoses vasculaires.

M. Cornil indique un mode particulier de stéatose déterminée dans le rein par l'ictère, quelle qu'en soit la cause. Un grand nombre de tubuli contiennent alors de la graisse placée en dehors ou en dedans des cellules. Il n'y a pas habituellement d'albuminurie.

Le foie et le rein sont les deux glandes dans lesquelles la stéatose se présente de préférence, celles où elle offre le plus d'importance au point de vue clinique et où elle a été le mieux étudiée.

Les autres glandes sont cependant passibles de la stéatose. Nous trouvons dans le mémoire de Handfield Jones quelques détails assez précis sur cette dégénérescence.

Nous les passerons donc rapidement en revue.

L'altération des glandes salivaires a été notée dans un cas d'alcoolisme par le docteur Lancereaux. Les glandes parotides et sous-maxillaires étaient molles, jaunes et manifestement envahies dans leurs épithéliums par la dégénérescence granulo-graisseuse.

Rokitansky a trouvé chez des alcooliques atteints de polysarcie le pancréas en état de dégénérescence graisseuse.

Il y avait dans ces cas une surcharge graisseuse qui avait contribué à déterminer la transformation complète de l'organe. La maladie paraissait donc marcher de dehors en dedans. Quand elle avait atteint sa période extrême, on ne trouvait plus à la place de l'organe qu'une masse graisseuse où on distinguait avec beaucoup de peine quelques acini complétement infiltrés.

Nous attachons plus d'intérêt à la dégénérescence graisseuse des glandules peptiques de la muqueuse de l'estomac.

Handfield Jones a trouvé chez une femme morte de pneumonie, et qui présentait une tumeur hydatique du poumon droit et une dégénérescence graisseuse rénale commençante, la muqueuse de l'estomac offrant dans toute son étendue une couleur jaune rougeâtre. Les glandes en tube étaient remplies d'une matière manifestement graisseuse et qui paraissait n'être autre chose que les cellules d'épithélium dégénérées.

Chez une autre femme, morte phthisique, les glandes peptiques étaient également stéatosées. Dans un point où la muqueuse était très-amincie, les tubes avaient disparu complétement et leurs débris formaient un détritus granulo-graisseux.

Nous rapprochons ces faits de celui qui a été communiqué par M. Ranvier à la Société anatomique en 1863.

Chez un homme qui avait présenté une hématémèse, on trouva une ulcération de l'estomac et des plaques blanches formées par la dégénérescence graisseuse des éléments de la muqueuse.

Dans un cas d'empoisonnement aigu par l'arsenic, observé par Fr. Grohe et Fr. Mosler, professeurs à Greifswald, on trouva les cellules des glandes peptiques de l'estomac infiltrées de graisse (*Archives de Virchow*, septembre 1865.)

Ces observations ont peut-être besoin d'être appuyées par de nouveaux faits. Il ne faut pas oublier que l'infiltra-

tion graisseuse des glandes peptiques de l'estomac peut être un état transitoire et compatible avec la santé.

H. Jones note comme assez fréquente la dégénérescence graisseuse de la partie corticale des capsules surrénales. Nous n'avons rien de précis à ce sujet.

La transformation graisseuse du thymus paraît être un fait physiologique et qui prépare sa disparition. Il s'agirait en ce cas d'une métamorphose regressive, d'une véritable nécrobiose.

Dans la glande thyroïde on a observé fort rarement la dégénérescence graisseuse dans une certaine forme de goître. (H. Jones.)

Nous n'avons rien trouvé sur la stéatose dans la rate. Les produits graisseux que présente cet organe paraissent dus à la dégénérescence de produits accidentels, les infarctus, par exemple.

Walshe assure que le testicule peut être le siége d'une dégénérescence graisseuse, la graisse s'accumulant au dehors ou dans l'intérieur des tubuli. — Curling rapporte un cas de dégénérescence graisseuse de testicule atrophié. Rokitansky ne donne aucun renseignement à cet égard.

Hâtons-nous de quitter ces études incertaines et de peu d'intérêt pour nous, et arrivons à un sujet d'une importance capitale : La stéatose musculaire.

STÉATOSE MUSCULAIRE.

Rien n'est plus généralement admis, plus facile à observer, plus évident à l'œil nu ou armé du microscope que la stéatose musculaire.

Nous allons pourtant nous trouver arrêtés à chaque pas par des interprétations différentes, suscitées par des faits similaires. Commençons par exposer ces faits, par étudier la lésion confirmée, en tâchant de saisir son mode d'évolution. Nous discuterons ensuite.

Lorsqu'un muscle est complétement stéatosé, il offre à l'œil nu une coloration jaunâtre caractéristique. Les intervalles des fascicules, bien que remplis de graisse, sont encore assez accusés pour conserver au muscle son aspect fasciculé. Dans d'autres cas le muscle est réduit à une lame graisseuse sans apparence de faisceaux.

Soumis à la chaleur, le muscle laisse suinter une énorme quantité de graisse. — Sous le point de vue de son volume, il peut offrir deux états bien différents. Dans l'un le volume des muscles est presque normal; il semble qu'aux éléments protéiques de la fibre musculaire, la graisse se soit substituée dans une proportion équivalente. Dans l'autre cas, et c'est celui qu'on observe le plus fréquemment, le muscle est réduit considérablement de volume; la dégénérescence graisseuse a été précédée par l'atrophie.

Dans le premier cas, outre la dégénérescence graisseuse des fibres musculaires, on trouve une surcharge adipeuse du tissu cellulaire interstitiel; dans l'autre, la dégénérescence est comme isolée. La graisse environnante fait défaut.

Si nous cherchons à étudier de plus près le processus de la dégénérescence graisseuse des muscles, voici ce que nous observerons :

Lorsqu'un muscle doit subir la dégénérescence graisseuse, la première altération appréciable est la disparition des stries transversales.

A une période plus avancée, les fibres longitudinales restant encore intactes et contractiles commencent à présenter des granulations sur la nature desquelles nous reviendrons, et qui peu à peu se multiplient et les recouvrent presque entièrement. Cependant les fibres longitudinales résistent longtemps et ne disparaissent que quand la dégénérescence est déjà très-avancée.

A cet état la graisse devient de plus en plus abondante et toute trace de tissu musculaire a disparu.

Quelques opinions différentes, sinon contradictoires, se sont récemment élevées au sujet du mode de transformation ou de dégénérescence des muscles dans l'atrophie musculaire progressive en particulier.

D'après M. Robin, et contrairement à l'opinion formulée antérieurement par MM. Mandl et Galliet, les granulations signalées par tous les observateurs ne sont pas toutes graisseuses. Beaucoup se dissolvent dans l'acide acétique et non dans l'éther, ce qui indiquerait une nature protéique et non graisseuse. Quelque réduit que soit un faisceau, le sarcolemme se comporte avec l'acide comme à l'état normal. Quand les faisceaux sont très-réduits, leur contenu se présente sous la forme de petites masses allongées comme des bâtonnets, isolées et placées à la suite les unes des autres. *Dans cette sorte d'atrophie il n'y a pas plus de vésicule graisseuse au sein du tissu malade que dans les muscles normaux* (Robin).

Quand les faisceaux ainsi devenus granuleux sont descendus au-dessous de la moitié de leur diamètre normal, ils se résorbent tout-à-fait et sont alors remplacés par de la graisse.

M. Laborde admet, comme M. Robin, une dégénérescence granuleuse des muscles qu'il a observée dans la paralysie de l'enfance. Cette forme différerait complétement, suivant lui, de l'atrophie graisseuse ordinaire.

Il y a là, comme on le voit, une confusion que nous chercherons à dissiper, quand nous aborderons le chapitre de la pathogénie de la stéatose.

Nous ne voulons ici, et quant à présent, que décrire la stéatose des muscles. Ce qu'il nous importe de noter, c'est que cette stéatose est admise par tous les anatomo-pathologistes, que son processus est peu variable et que les opinions se partagent uniquement sur la question de savoir si elle est la seule forme de la dégénérescence musculaire.

La stéatose des muscles, considérée par rapport à l'organe envahi, est générale ou partielle. Dans certains cas le même

muscle peut être sain dans une ou plusieurs de ses parties, et graisseux dans l'autre. La même fibre peut présenter alternativement des parties saines et des parties dégénérées. C'est ce qu'on observe dans certaines paralysies, dans les atrophies graisseuses des muscles consécutives à des déformations. Dans d'autres cas, comme dans l'atrophie progressive, la fibre élémentaire paraît du premier coup attaquée dans toute son étendue. On voit des fibres saines au voisinage de fibres malades; mais la même fibre est prise dans sa totalité.

Parmi les organes composés de fibres striées, il en est un dont la dégénérescence graisseuse présente un intérêt tout particulier. Nous voulons parler du cœur.

Ici, plus encore qu'ailleurs, il convient de distinguer avec soin la surcharge graisseuse du cœur de la dégénérescence à proprement parler, en notant d'ailleurs que les deux formes peuvent coïncider. Nous n'admettons pas facilement que la surcharge seule puisse devenir une cause de dégénérescence. Presque toujours il faut faire intervenir une maladie générale, ou une lésion locale des orifices ou des enveloppes.

Dans l'état physiologique, le cœur offre à sa surface une certaine quantité de graisse qui chez les gens gras est fort abondante et forme comme une atmosphère adipeuse qui masque le tissu musculaire. Sous cette couche on trouve habituellement l'organe sain, et son tissu a sa coloration habituelle. Quand il y a dégénérescence vraie, le cœur présente un aspect tout différent.

Dans les cas où la dégénérescence atteint son apogée, dans l'alcoolisme par exemple, le cœur offre une coloration brun jaunâtre plus ou moins claire, suivant que la stéatose est plus ou moins complète. Presque toujours il paraît hypertrophié. Cette fausse hypertrophie tient à la mollesse, à la flaccidité de son tissu. Le cœur mis sur une table s'étale, s'aplatit, et dans cet état il paraît plus volumineux qu'à l'état normal. Il n'en est rien cependant.

Un bon caractère de la stéatose du cœur est la modification qu'elle apporte dans la résistance du tissu musculaire. Quand, au premier abord, la teinte n'est pas assez caractérisée pour affirmer à elle seule la stéatose, il suffit de presser fortement la paroi du cœur avec le doigt, qui pénètre alors le muscle aussi facilement que le tissu du foie sain. Il y a même des cas dans lesquels une portion du cœur peut s'écraser entre les doigts, qu'elle graisse en leur communiquant une sensation caractéristique.

C'est surtout dans le cœur que la stéatose se montre localisée dans certains points de l'organe. Laennec a noté que la pointe du cœur et le ventricule droit étaient les points où la dégénérescence se présente de préférence. Quand le ventricule gauche est intéressé, la dégénérescence paraît surtout limitée au sommet.

Si on examine au microscope les parties intéressées, on y trouve des altérations de la fibre musculaire qui ne diffèrent en rien de celles que nous avons décrites dans les autres muscles.

C'est toujours la disparition des stries qui est le phénomène initial; les granulations apparaissent et se répandent dans l'intérieur du sarcolemne, qui résiste et ne subit pas la dégénérescence. Jamais on ne trouve dans le cœur, même partiellement, les atrophies complètes que l'on a signalées dans les autres muscles. On comprend que les fonctions de l'organe ne permettent pas à une pareille lésion de s'établir. Dès que la stéatose est arrivée au point de diminuer la contractilité musculaire, des accidents cardiaques mortels se déclarent. Si la stéatose est locale, les distensions auxquelles le cœur est incessamment soumis favorisent des ruptures.

Ici encore nous retrouvons dans le tissus musculaire du cœur cette dégénérescence granuleuse que nous avons rencontrée en parlant de la stéatose des fibres musculaires en général.

Ormerod et surtout Paget ont insisté sur cette dégéné-

rescence granuleuse des fibres musculaires du cœur, qu'ils distinguent avec soin de la dégénérescence graisseuse vraie. Ils fondent leur distinction sur les résultats comparés du traitement des fibres, dites granuleuses, par l'acide acétique et l'éther. Le premier dissout les granules que l'éther laisse intacts. Nous reviendrons à cette question de la dégénérescence granuleuse, sur laquelle nous serons en mesure de nous prononcer.

Pour terminer ce qui a rapport à la stéatose des muscles, nous avons à la considérer dans les muscles à fibres lisses. Mais ici les documents nous font complétement défaut.

M. Cruveilhier note une métamorphose graisseuse des fibres de l'intestin chez une femme qui présentait dans cet organe une collection de noyaux de cerises. La présence de ces corps étrangers datait de près d'un an. L'examen microscopique n'a pas été fait.

Le même auteur parle des vessies adipeuses. Il note que, dans la plupart des cas, il s'agit plutôt de la transformation graisseuse des différents tissus composant la paroi vésicale, que de la stéatose de la couche musculaire elle-même. Ici, d'ailleurs, les détails microscopiques manquent complétement.

Hancock, cité par H. Jones, constate dans les vessies hypertrophiées la dégénérescence graisseuse des fibres musculaires consécutives à leur augmentation de volume.

H. Jones a vu la tunique musculaire d'une vessie malade depuis longtemps, complétement dégénérée en tissu graisseux.

Dans un autre cas d'inflammation chronique du même organe, rien ne s'était présenté.

Rokitansky, à propos de la dégénérescence graisseuse des fibres du cœur, note qu'il a souvent constaté la même lésion dans les tuniques musculeuses hypertrophiées de l'intestin ou de la vessie.

Nous terminerons ce chapitre de la dégénérescence des

muscles par quelques mots sur l'existence de ce processus dans les parois de l'utérus.

L'utérus subit-il, après l'accouchement, une dégénérescence graisseuse physiologique en vertu de laquelle les éléments plastiques dont il était gorgé se résorbent pour le ramener à son volume et à sa structure normale?

Telle est la question que se pose H. Jones. Dans un cas observé par lui, l'utérus, trois semaines après l'accouchement, offrait des parois très-amincies. Les fibres étaient ramollies, se brisaient au moindre effort, et étaient infiltrées de graisse. Jones croit qu'il s'agissait d'un processus de nature inflammatoire.

Rokitansky croit également que cette dégénérescence ne se rencontre que dans les utérus appartenant à des femmes épuisées et antérieurement malades. Il remarque qu'elle siége de préférence sur le fond de l'organe, et qu'elle n'est peut-être pas étrangère aux ruptures qui ont lieu pendant l'accouchement.

On voit que l'on est encore loin d'avoir à ce sujet des données bien précises.

STÉATOSES VASCULAIRES.

Dans la stéatose vasculaire, il faut distinguer avec soin la dégénérescence graisseuse simple de l'athérôme. Presque toujours la confusion est complète dans les auteurs. Quand on observe à la surface interne d'une artère des plaques d'un teint blanc jaunâtre qui lui enlèvent son poli, le mot d'athérôme est ordinairement prononcé.

Virchow est le premier qui, en étudiant avec soin le processus anatomique, a démontré la différence qui existait entre l'athérôme et la dégénérescence graisseuse des artères.

Sous l'influence de certaines conditions que nous aurons à étudier, on trouve, à la surface interne des artères, des

taches d'un blanc jaune dues à une véritable stéatose du tissu conjonctif qui forme la membrane interne. Ces taches sont irrégulières, rameuses comme les cellules, qui sont alors dégénérées. A un degré plus avancé, la substance intercellulaire, d'abord intacte, se ramollit. Des particules graisseuses, très-tenues, se détachent et sont entraînées par le courant sanguin. Alors on trouve à la surface des vaisseaux des inégalités, une sorte d'usure, sans ulcérations proprement dites.

Dans l'athérôme, il se forme un foyer dans les couches profondes de la membrane interne. L'altération marche de dehors en dedans. Le foyer contient une espèce de bouillie formée par un mélange de graisse, de corps granuleux, de cristaux de cholestérine et de grumeaux de substance conjonctive ramollie. Au-dessus de ce foyer passe la couche superficielle de la membrane interne, qui a souvent gardé sa transparence. A un moment donné, cette couche est atteinte par la dégénérescence. Elle se ramollit, s'ulcère, et le contenu du foyer athéromateux est alors versé dans la cavité du vaisseau et emporté par le courant sanguin. On connaît les effets de ces migrations. Le foyer communique alors librement avec l'extérieur. Le sang vient continuellement laver sa cavité.

Telles sont les formes de la dégénérescence graisseuse qu'on rencontre dans les vaisseaux de gros et de moyen calibre.

On voit qu'il y aurait erreur à confondre ces formes sous le nom commun d'athérôme. Nous verrons plus tard, et toujours d'après Virchow, dont les opinions à ce sujet paraissent généralement adoptées, que le mode pathogénique de ces diverses altérations n'est point identique. La différence la plus importante est celle-ci : dans la dégénérescence graisseuse simple il se forme une légère saillie à la surface de la membrane interne; cette saillie enlevée par une coupe parallèle à la surface du vaisseau, on voit au-dessous d'elle la partie profonde de la membrane in-

terne parfaitement normale et intacte. Quand au contraire il y a athérôme, c'est la couche profonde qui est altérée. Il s'y fait un dépôt qui soulève les couches superficielles encore intactes et qui ne dégénèrent que postérieurement.

Nous devons rapprocher de ces dégénérescences vasculaires des gros vaisseaux, celles qu'on observe sur les valvules du cœur et qui sont habituellement le résultat de l'endocardite, ainsi que l'a démontré M. le professeur Bouillaud. Les produits inflammatoires infiltrés dans l'épaisseur des valvules peuvent subir différentes transformations et aboutir à la dégénérescence graisseuse. Dans certains cas, cette dégénérescence se produit rapidement comme dans la forme d'endocardite nommée ulcéreuse, et une partie du tissu valvulaire est entraînée dans la circulation.

Nous arrivons maintenant à un des points les plus importants de l'étude de la stéatose : celle des capillaires.

Dans les capillaires, la dégénérescence graisseuse se rencontre à l'état de simplicité. La nature de leurs parois ne comporte pas la possibilité du développement de l'athérôme. Cette dégénérescence a été bien étudiée par Paget. Elle n'est pas appréciable à l'œil nu. Quand on l'étudie au microscope, on voit que le calibre des capillaires n'est plus uniforme. Ils présentent des séries de renflements. Leurs parois ont perdu leur transparence, et cette opacité est due à une infiltration granulo-graisseuse de la paroi. On peut observer cette altération chez les démens alcooliques où elle se présente avec les caractères les plus accusés.

Dans les points où la substance cérébrale est atteinte de ramollissement, cette lésion des capillaires s'observe communément. Son importance est considérable au point de vue de l'altération consécutive du tissu nerveux.

L'étude de la stéatose dans le tissu nerveux nous présente de grandes difficultés. La graisse est en effet abondante dans la substance nerveuse. La matière qui remplit les

tubes nerveux est presque identique avec elle. Il est difficile de savoir, quand on rencontre la graisse en grande quantité dans un foyer de ramollissement, par exemple, si cette graisse n'a pas été simplement mise en liberté par suite de l'altération des tubes ou des cellules qui la contenaient, ou si elle est le résultat ultime de la métamorphose des exsudats. Il est probable que les deux processus se confondent le plus souvent. La question présente de telles difficultés, que le docteur Jones, dans son consciencieux travail, ne fait qu'indiquer la présence fréquente de la graisse au sein des portions altérées du système nerveux, et déclare qu'il n'est arrivé sur ce chapitre à aucun résultat concluant.

Nous nous contenterons donc de noter que dans la plupart des cas où se rencontre l'altération anatomo-pathologique connue sous le nom de ramollissement, on trouve au milieu des éléments dissociés et rompus d'abondantes granulations graisseuses.

D'après M. Luys, l'atrophie précède toujours la dégénérescence. Le contenu des tubuli diminue de volume et passe consécutivement à l'état granulo-graisseux. Plus tard, les tubes eux-mêmes s'amincissent et dégénèrent en des pinceaux de fibrilles où l'on ne trouve plus aucun élément défini. Dans les cellules nerveuses, le contenu passe à l'état granuleux et consécutivement à l'état granulo-graisseux. La plupart du temps, toutes ces modifications régressives sont sous l'influence de troubles survenus dans la circulation capillaire.

Les expériences de Waller sur la dégénérescence des nerfs sectionnés, les observations plus récentes de MM. Philippeaux et Vulpian, ont démontré que dans les nerfs privés de communication avec les centres nerveux, il se produit d'abord une segmentation de la substance médullaire bientôt suivie de l'apparition de nombreuses granulations graisseuses.

Ces expériences ont été reprises par M. Follin, qui a donné, dans son traité de pathologie chirurgicale, une

figure de l'état des nerfs sectionnés. M. Follin a vu, comme Waller, le contenu des tubes nerveux se segmenter en petites masses quelque temps après la section. Il a vu également l'atrophie consécutive. Son opinion n'est pas aussi bien fixée sur la métamorphose graisseuse, qu'il considère comme mal connue.

STÉATOSE DES OS.

L'étude de la stéatose dans les os nous place sur un terrain plus solide et nous montre une dégénérescence des mieux accusées.

M. Lortet, dans un travail publié dans la *Gazette hebdomadaire* de Lyon, et reproduit par la *Gazette hebdomadaire* de Paris, de 1863, décrit, sous le nom de nécrobiose graisseuse des os, une lésion qu'il caractérise de la manière suivante :

L'os est d'un blanc grisâtre et légèrement rosé. Sa coupe ressemble à du lard frais. La surface de section est souvent douce au toucher, à moins qu'on n'y rencontre quelques aiguilles osseuses qui ont survécu à la dégénérescence. Dans les cas types, la moelle ne se distingue plus du tissu compacte. L'os forme une masse homogène qu'on coupe et qu'on taille sans difficulté. Quelquefois, autour de la masse lardacée se trouve une gaîne calcaire, mince, parcheminée, qui cède à la moindre pression. Quand toute l'épaisseur de l'os est envahie, le périoste se prend en dernier lieu. Comme il arrive souvent dans ces cas que les muscles voisins ont subi la dégénérescence graisseuse, il est difficile sur une coupe de membre de limiter la position des différents tissus.

Les vaisseaux ont presque disparu. A peine reconnaît-on les troncs principaux sous forme de tubes étroits creusés dans la masse graisseuse.

Le mal débute par la moelle. La graisse qui la compose

presque exclusivement augmente d'une manière immodérée. Les cavités médullaires distendues crèvent et laissent suinter un liquide huileux. Cette prolifération étouffe tous les autres éléments. Les capillaires s'oblitèrent ; les canalicules de Havers se remplissent de graisse ; il semble que les lamelles osseuses se fondent dans la masse adipense.

Cette curieuse forme de stéatose dont M. Lortet nous a donné le premier une description bien détaillée avait déjà été indiquée par M. Dechambre dans un article publié aux *Archives* de 1835. Naturellement l'anatomie-micrographique y manquait complétement.

Cette stéatose des os a été souvent rencontrée par M. Lortet dans les os et les muscles du pied. Ordinairement les cartilages articulaires résistent, de telle sorte que la maladie ne gagne pas les cavités synoviales.

H. Jones affirme au contraire que le cartilage se détruit, non parce qu'il est infiltré de graisse, mais parce qu'il a perdu ses moyens de nutrition.

L'ostéomalacie, d'après le même auteur, paraît n'être qu'une stéatose osseuse généralisée.

La stéatose des os n'atteint pas toujours le degré extrême que nous avons décrit.

Rokitansky a montré que dans l'alcoolisme les os sont le siége d'un dépôt adipeux dépendant de la multiplication des cellules de graisse aux dépens du tissu osseux. Cette altération a été comparée par M. Lancereaux (articl. Alcoolisme) à celle qu'on observe souvent chez les vieillards. Le canal médullaire s'agrandit, est rempli par de la graisse. Les parois osseuses sont amincies et friables. Les côtes se coupent au couteau.

Nous avons gardé pour la fin de ce long chapitre d'anatomie pathologique quelques stéatoses particulières, les unes fort rares, les autres qui nous paraissent plus solidement établies, d'autres enfin qui se rapportent à l'obstétrique.

Existe-t-il une stéatose pulmonaire? Rainey a décrit comme une forme de stéatose l'atrophie du tissu pulmonaire qu'on

observe souvent dans l'emphysème autour des lobules les plus dilatés. La graisse se dépose-t-elle dans les vésicules pulmonaires? Les parois de ces vésicules subissent-elles la dégénérescence graisseuse? C'est ce que l'auteur n'indique pas.

H. Jones remarque que l'on trouve souvent la graisse accumulée sous la plèvre des chiens ou des chats, d'ailleurs bien portants. Chez un homme mort de la maladie de Bright, il a vu également la graisse accumulée sous la plèvre.

On voit que la stéatose du tissu pulmonaire est encore un sujet fort obscur.

Ce n'est pas qu'on ne rencontre très-souvent une énorme quantité de graisse dans les poumons; mais elle résulte le plus habituellement de la dégénérescence des produits qui les infiltrent.

Nous ne voulons pas quitter ce sujet sans rappeler les curieuses recherches de M. le professeur Natalis Guillot, sur les variations dans les quantités de matière grasse contenues dans les poumons malades. (Académie des sciences, 1847.)

Avant la naissance, la quantité de graisse contenue dans le poumon équivaut à 15 pour 100 du poids total environ. Dès que l'air a pénétré dans la poitrine, ce rapport cesse d'être supérieur à 6 pour cent.

Dans toutes les affections de poitrine dont la conséquence est la suppression passagère ou durable de la fonction respiratoire dans une étendue plus ou moins grande des poumons, la proportion des matières grasses s'accroît dans les parties devenues imperméables à l'air. La quantité des matières grasses peut alors s'élever au chiffre de 50 pour 100. Ce fait est général et s'applique aussi bien à la pneumonie qu'à la phthisie.

Evidemment il y a là une étude d'anatomie pathologique qui réclame de nouvelles recherches; non au point de vue auquel s'est placé M. Natalis Guillot, c'est-à-dire la recherche de la quantité de la graisse, mais bien au point de vue de la localisation de cette graisse. La perfection relative à

laquelle on est arrivé aujourd'hui dans les études microscopiques permettrait peut-être de reconnaître exactement dans quels points cette graisse se trouve accumulée ; si elle résulte simplement des métamorphoses des produits morbides ou d'une dégénérescence graisseuse, d'une vraie stéatose du tissu pulmonaire.

Nous n'insisterons pas plus longtemps.

La stéatose périphérique de la cornée, arc sénile de Canton, présente un certain intérêt au point de vue de sa valeur séméiologique. On sait que Canton établissait un rapport entre la stéatose de la cornée ou l'arc sénile et la dégénérescence graisseuse du cœur.

Samuel Wilks (Guy's hôpital reports 1859), qui a repris cette question, n'a pas remarqué la coïncidence de l'arc sénile avec la dégénérescence graisseuse du cœur chez les sujets jeunes. Il ne l'a observée que chez les vieillards, ce qui en infirme singulièrement la valeur.

Quant à la dégénérescence graisseuse du cristallin (cataracte molle, laiteuse), elle ne nous intéresse que secondairement.

Pour terminer l'étude anatomique de la stéatose des organes, deux mots sur la dégénérescence graisseuse du placenta. Nous n'avons pas cru devoir l'étudier en même temps que celle de l'utérus, qui avait sa place marquée dans la stéatose des organes musculaires.

STÉATOSE DU PLACENTA.

Killian et Barnes (1850-1853) ont attiré les premiers l'attention sur la dégénérescence graisseuse du placenta. On trouve dans le mémoire de Jones une exposition détaillée de cette lésion. Je dois à l'obligeance de M. le docteur Tarnier la communication de quelques renseignements sur la matière.

On sait que le chorion, peu après sa formation, se couvre

d'une multitude de prolongements qui sont les villosités. Ces prolongements sont parcourus par un canal qui reçoit au moment du développement de l'allantoïde un rameau vasculaire. Parmi ces villosités, les unes s'accroissent pour former le placenta, les autres s'atrophient par un mécanisme dont l'étude va nous expliquer les altérations pathologiques du placenta.

Certaines villosités ne présentent pas à leur début de canal central. Elles ne reçoivent par conséquent pas de vaisseaux allantoïdiens. D'autres ont bien un canal ; mais l'allantoïde n'y envoie pas de prolongements vasculaires. A une certaine époque, au moment de l'apparition du placenta, les villosités s'atrophient et elles subissent une véritable dégénérescence graisseuse. Les villosités placentaires présentent quelquefois par accident l'atrophie graisseuse qui est la règle pour les autres villosités choriales. (Robin.)

C'est surtout à la circonférence du placenta que se montre la lésion. Elle porte de préférence sur les cotylédons périphériques.

Ordinairement cette dégénérescence est partielle. Plus elle est étendue, plus la vie du fœtus est compromise.

Nous connaissons maintenant les formes anatomiques de la stéatose dans les différents organes. Il nous serait impossible d'envisager d'une manière complète les autres points de l'histoire de la stéatose si nous ne consacrions pas un chapitre particulier à l'étude de la dégénérescence graisseuse des produits morbides.

Nous ne connaissons pas de produit morbide qui ne puisse, à une certaine période de son évolution, subir la dégénérescence graisseuse.

Quand le sang s'épanche dans les tissus, la partie liquide se résorbe d'une manière assez rapide. Les masses fibrineuses qui représentent la partie solide de l'épanchement

ne peuvent rentrer dans l'économie qu'à la condition de subir une métamorphose régressive, qui permet leur passage dans les voies de l'absorption. Cette métamorphose graisseuse des caillots se fait d'une manière très-lente. Elle a été longtemps méconnue, et le ramollissement central du caillot qu'elle détermine quand elle est complète, a fait longtemps régner cette idée, que les caillots pouvaient suppurer. De là toute une doctrine de l'infection purulente. C'est toujours par le centre que débute le ramollissement. Nous en avons dernièrement rencontré un beau spécimen dans un cas d'oblitération ancienne de l'artère pulmonaire droite. Le caillot fibrineux, stratifié à sa périphérie, présentait à son centre une masse de matière caséeuse dans laquelle prédominait la graisse. Ces transformations du caillot sont le véritable mode curatif qui prépare sa disparition.

Dans les néoplasmes qui se forment sous l'influence de l'inflammation, la dégénérescence graisseuse joue également un grand rôle.

La résorption du pus ne se fait qu'à l'aide d'une dégénérescence graisseuse de ses éléments. « Jamais, dit Virchow, « le pus n'est résorbé en tant que pus. »

Les exsudats fibrineux, qui se présentent sous forme membraneuse, ne disparaissent également qu'à la condition de subir un ramollissement qui n'est autre chose que la métamorphose graisseuse. On a souvent constaté dans les fausses membranes des pleurétiques en voie de résorption une notable quantité de matière grasse.

On peut considérer comme une donnée fondamentale que, partout où un produit fibrineux est abandonné à lui-même, il subit tôt ou tard la dégénérescence graisseuse.

Nous observons ce mode de transformation de la manière la plus évidente dans certaines formes de cancer, dans beaucoup de tumeurs fibreuses qui se ramollissent à leur centre et dans lesquelles ce ramollissement a été souvent pris pour le produit d'une inflammation.

Mais c'est surtout dans le tubercule que la stéatose se

montre avec le plus d'évidence. Exsudation de granulations de matière protéique, ramollissement, c'est-à-dire dégénérescence graisseuse de ces granulations, liquéfaction de ces mêmes produits, ou transformation en matière caséiforme qui n'est que de la graisse à l'état concret : telles sont les différentes phases que l'on observe dans la matière tuberculeuse.

En résumé, tous les produits de nature protéique exsudés ou déposés dans nos organes y peuvent subir à un moment donné une dégénérescence graisseuse.

Un dernier mot à ce sujet :

La graisse peut-elle exister à l'état libre dans le sang? La plupart des auteurs les plus autorisés répondent par l'affirmative.

Magnus Huss dit avoir constaté chez des sujets qui avaient succombé à l'alcoolisme des globules de graisse en assez grande quantité pour être visibles à l'œil nu. MM. Perrin et Lallemand notent que, dans quelques cas, on voyait à la surface du sang chez les alcooliques des gouttelettes brillantes manifestement formées par de la graisse. Quelle que soit l'autorité des observateurs qui ont constaté *de visu* la présence de la graisse dans le sang, nous avouons qu'il nous reste quelques doutes à cet égard.

Dans une observation très-complète d'alcoolisme, publiée par MM. Dumesnil et Pouchet, dans la *Gazette hebdomadaire* de 1862, nous voyons que le sang, soigneusement examiné, a présenté une quantité considérable de globules blancs et des granulations moléculaires dont la nature n'a pas été bien déterminée.

Les auteurs de l'observation ne s'en rallient pas moins aux opinions généralement admises, et sont disposés à admettre la nature graisseuse de ces granulations. Cependant la preuve directe fait défaut, et les avis autorisés que nous avons recueillis à cet égard nous portent à ne pas considérer comme un fait absolument indiscutable la présence de la graisse dans le sang.

CONDITIONS ÉTIOLOGIQUES DE LA STÉATOSE

Nous connaissons maintenant l'état des organes atteints de stéatose. Bien que nous n'ayons pas encore pénétré dans l'étude intime du processus, du mode suivant lequel il se produit, nous avons cependant des données suffisantes sur les modifications qu'il entraîne dans la structure des organes et sur les différentes formes qu'il peut affecter.

Nous pouvons donc aborder l'étude des conditions étiologiques de la stéatose; indiquer les maladies dans lesquelles on l'observe, les influences sous lesquelles elle se développe. Quelle que soit la cause, le résultat ne variera guère, et nous verrons que la stéatose, de quelque manière qu'elle se produise, se traduit en définitive par des lésions identiques. Les différences résident surtout dans la forme suivant laquelle la dégénérescence graisseuse se produit et se propage. Elle pourra être limitée ou généralisée, et c'est dans ce sens qu'elle est profondément modifiée par la nature de la cause productrice.

En tête de ces causes nous devons placer l'influence de certaines substances qui paraissent avoir le singulier privilége de déterminer une stéatose souvent rapide et qui tend à se généraliser.

Ce sont de véritables stéatoses toxiques.

Le phosphore mérite ici la première place.

STÉATOSE PAR LE PHOSPHORE.

La connaissance précise du rapport qui existe entre l'ingestion du phosphore et la dégénérescence graisseuse de différents organes est toute contemporaine.

Jusqu'en 1860, elle n'existait pas dans la science.

On avait bien noté chez des sujets empoisonnés par le phosphore la dégénérescence graisseuse du foie. Mais le rapport de cause à effet n'avait pas été établi.

Dans le *Dictionnaire de médecine* en quinze volumes, à l'article *phosphore*, nous trouvons une observation de MM. Martin-Solon et Grisolle, où la dégénérescence du foie est indiquée par les caractères qu'on connaissait alors. Plus tard (1857), M. Leudet compare l'état du foie à l'état gras. En 1860, M. Hérard, frappé de la coïncidence de l'ictère et des hémorrhagies, établit un rapprochement entre les symptômes de l'empoisonnement par le phosphore et ceux de l'ictère grave.

Le nom de Von-Hauff restera attaché à l'histoire de la stéatose due au phosphore. Le premier, il établit que le foie subit la dégénérescence graisseuse dans l'empoisonnement par le phosphore (1860). La même année, le docteur Koch constata la dégénérescence du cœur et des reins.

L'élan était donné. Les expériences se multiplient.

M. Kohler établit le diagnostic différentiel de l'empoisonnement par le phosphore et de l'ictère grave.

MM. Ehrle, Renz recueillent et comparent les faits observés.

En 1861, paraît un important travail de M. Lewin. Ce travail rend compte de quarante-quatre observations et d'expériences multipliées qui mettent hors de doute la production de la stéatose par le phosphore.

En 1862, le professeur Rokitanski communique à la Société de médecine de Vienne une observation importante d'empoisonnement par le phosphore, suivie d'une appréciation de tous les travaux faits sur la matière. Un des points capitaux de cette communication a trait à l'interprétation des cas d'atrophie jaune aiguë du foie ayant déterminé l'ictère grave. Rokitansky les rapporte tous à l'empoisonnement par le phosphore. Il établit que l'absorption du phosphore met en liberté dans le sang une

grande quantité de graisse qui se dépose dans les organes sécréteurs.

Dès l'année suivante paraît dans les *Archives de Heilkunde* un travail de Vunderlich où l'opinion manifestée par Rokitansky sur la stéatose aiguë et sa production exclusive par le phosphore est vivement attaquée. — Vunderlich cherche à démontrer qu'il existe une *forme toxique d'ictère pernicieux ou de stéatose générale spontanée rapidement mortelle.*

Ce travail de Wunderlich est analysé dans les archives de 1863.

En France, plusieurs cas d'empoisonnement par le phosphore avaient été observés par M. Lancereaux : l'un, en 1859, dans le service de M. Grisolle ; l'autre, en 1860, chez M. Marotte ; le troisième, en 1862, dans le service de M. le professeur Rostan.

Dans le dernier cas surtout, la relation entre l'ingestion du phosphore et les dégénérescences graisseuses qui ont été nettement décrites, paraît avoir été bien saisie.

D'ailleurs, ces différentes observations ne furent publiées qu'en 1863, dans les mémoires de la Société de biologie.

C'est à l'occasion d'une observation publiée en mars 1863 par M. D'Heilly, au sujet d'un cas recueilli à l'Hôtel-Dieu par M. Vigla, que la question fut mise, en France, à l'ordre du jour.

Au mois de juillet de la même année parut, dans les archives, un article de MM. Fritz, Ranvier et Verliac, sur un cas observé à Lariboisière.

La même année 1863, féconde pour l'histoire de l'empoisonnement par le phosphore, nous donne encore un travail de M. Tungel, de Hambourg, où se trouvent relatés dix-neuf cas d'empoisonnement, dont quatre avec autopsie ; et un mémoire de M. Mannkopff.

Les deux derniers travaux qui ont paru en France sur

l'empoisonnement par le phosphore, sont : la thèse de M. Jabely et celle de M. Fabre.

On trouvera dans cette dernière des indications complètes et qui résument toutes celles qui ont été données dans les mémoires originaux de M. Lancereaux et de MM. Fritz, Ranvier et Verliac.

J'ai cru devoir entrer dans quelques détails à propos de cet historique de la stéatose phosphorée, qui est aujourd'hui une question à l'ordre du jour, et sur laquelle M. le professeur Tardieu a fait, l'année dernière, plusieurs leçons dont je n'ai pas pu malheureusement me procurer l'analyse.

Comme toutes les stéatoses toxiques, la dégénérescence graisseuse due au phosphore se généralise avec une singulière rapidité.

C'est sur le foie que la stéatose paraît se porter de préférence. C'est l'organe d'élection, pour ainsi dire.

On l'a trouvé généralement ou plus volumineux ou conservant à peu près son volume normal ; mais jamais avec ces dimensions énormes qu'on lui trouve souvent chez les tuberculeux ou les scrofuleux. Les bords sont arrondis, mousses. A la coupe, il offre une teinte assez variable et qui passe par les tons les plus différents du brun jaunâtre au jaune pâle. On voit, à la surface de section, les ramifications de la veine-porte se dessiner sous forme de polygones circonscrivant des îlots de substance hépatique où la coloration jaune est plus prononcée et en général plus claire.

Au microscope, les cellules sont gorgées de graisse. Elle masque tous les éléments normaux : noyaux et granulations. Quand on presse la préparation, la graisse se répand sous forme de larges gouttes.

La plupart des auteurs notent la rupture de la membrane d'enveloppe des cellules. Dans certains points, on ne trouve plus que de la graisse libre et des noyaux qui peuvent être intacts ou infiltrés de graisse.

Cette dégénérescence graisseuse des éléments du foie n'est pas toujours aussi évidente.

Il faut quelquefois y regarder de plus près. Le foie peut présenter un aspect granité formé de granulations jaunes, qui se détachent sur un fond rouge. Dans ces cas, l'examen microscopique viendra lever tous les doutes. Bien qu'il soit pour ainsi dire commandé dans tous les cas, cependant, dans les dégénérescences qu'on pourrait appeler types, il n'a qu'une valeur de précision, et on peut parfaitement affirmer à l'œil nu la nature de la lésion. Ici, comme dans la plupart des stéatoses que nous passerons en revue, la dégénérescence graisseuse paraît marcher de la périphérie du lobule vers son centre. Sur des coupes heureuses, on voit, à de faibles grossissements, que la partie centrale du lobule présente une teinte claire, tandis que le reste est opaque.

Outre la dégénérescence graisseuse des cellules, M. Mannkopff a rencontré une autre lésion qui affecterait le tissu connectif accompagnant les ramifications de la veine porte. Cette lésion consistait dans l'épaississement des lamelles interlobulaires. Il y avait là quelque chose d'analogue à ce qui se passe dans la cirrhose. Les éléments nucléaires paraissaient se multiplier, et, plus tard, ils subissaient une véritable stéatose. Celle-ci était tout-à-fait indépendante de la stéatose des cellules. M. Mannkopff est le seul qui ait mentionné cette lésion.

Le même auteur a encore signalé, dans un cas, une dégénérescence graisseuse des cellules épithéliales qui revêtent l'intérieur des conduits biliaires capillaires.

Un fait remarquable et que nous rencontrons constamment dans tous les cas de stéatose du foie, c'est celui de la présence d'une certaine quantité de bile dans la vésicule et les canaux biliaires. Cette circonstance est importante à noter, et nous y reviendrons quand nous serons arrivé à la pathogénie de la stéatose.

Après le foie, c'est sur le rein que le phosphore porte son action de préférence.

Dans le foie, la stéatose se produit ordinairement par des caractères qui ne permettent pas de la méconnaître à la première inspection. Ici, la vue simple ne suffit pas. Quand la dégénérescence graisseuse est très-limitée, l'examen microscopique du contenu des tubes peut seul la faire découvrir. Nous avons vu que la stéatose déterminée dans le rein par le phosphore se présente avec des caractères qui lui donnent une physionomie particulière. Elle n'est point comme dans la stéatose qui se produit par les progrès de la maladie de Bright, nécessairement précédée par un état de tuméfaction trouble. Dans certains cas, la graine se dépose dans les cellules avant tout autre exsudat morbide. En outre, quand la graisse se trouve mêlée dans l'intérieur du tube avec des éléments protéiques, le mélange est intime, les deux matières sont comme pétries ensemble, et les cylindres qu'elles constituent ont des caractères qui peuvent permettre à un œil exercé de les reconnaître à première vue quand il les rencontre dans les urines (Ranvier).

Ici encore, comme pour le foie, M. Mannkopff a signalé une hyperplasie des éléments du tissu connectif interstitiel suivi plus tard de dégénérescence graisseuse.

Le cœur est un des organes dont la dégénérescence graisseuse a le plus fixé l'attention dans les cas d'empoisonnement par le phosphore. Cette stéatose s'annonce à l'extérieur par les caractères de décoloration, de flaccidité, que nous avons signalés. Les fibres musculaires sont envahies par une dégénérescence qui est plus ou moins avancée.

On a trouvé cette même dégénérescence dans divers muscles du tissu et des extrémités, dans les muscles droits de l'abdomen et même dans certains muscles à fibres lisses, ceux du tube digestif en particulier.

Si nous ajoutons que la stéatose a encore été observée dans quelques autres organes, dans l'aorte et dans les divers

éléments de la pulpe splénique et même dans le parenchyme pulmonaire, nous aurons terminé ce qui se rapporte à l'étude anatomique de la stéatose phosphorée.

AUTRES STÉATOSES TOXIQUES.

Le phosphore n'est pas le seul agent toxique qui ait la propriété de déterminer des stéatoses diverses.

Nous trouvons dans les archives de R. Virchow le résultat d'expériences et d'observations sur la stéatose déterminée par le phosphore d'abord, puis par l'antimoine et l'arsenic. Ces expériences sont dues aux docteurs Saikowsky de Moscou, Pastau de Breslaw, Grohe et Mosler de Greifswald.

Le docteur Saikowsky a empoisonné par l'arsenic ou l'antimoine 46 lapins. L'arsenic était donné sous forme d'acide arsenique à la dose de deux à six milligrammes, ou d'acide arsenieux à double dose.

Les lésions anatomiques qui ont été notées sont : la stéatose du foie, avec augmentation du volume de l'organe, celle des reins et celle des muscles; la dernière beaucoup plus complète et plus étendue que dans l'empoisonnement par le phosphore. La stéatose a été observée dans le diaphragme.

L'acide antimonique ne déterminait que des dégénérescencès peu accentuées; tandis que le perchlorure d'antimoine avait, à ce point de vue, une action bien autrement puissante. Chez un enfant de deux ans qui avait avalé un morceau de sulfure d'arsenic (?) et qui avait succombé au bout de quinze heures, MM. les professeurs Grohe et Mosler ont trouvé une dégénérescence graisseuse très-limitée et circonscrite aux lobules superficiels du foie, une stéatose à tous les degrés des différents muscles et du cœur en particulier, énorme dans le diaphragme.

Ces deux médecins signalent ce fait assez singulier que

les paysannes du duché de Brunswick qui font commerce d'oies grasses, introduisent dans l'alimentation de ces animaux une certaine quantité d'oxyde blanc d'antimoine. C'est dans le pays un usage traditionnel.

Les acides énergiques et en particulier l'acide sulfurique, déterminent une stéatose généralisée tout-à-fait analogue, au moins dans ses résultats, à celle que nous venons d'étudier. Nous trouvons des renseignements à ce sujet dans un travail dû aux docteurs Munck et Leyden.

Mannkopff a publié dans la *Gazette hebdomadaire de Vienne*, 1862, des faits confirmatifs.

Nous trouvons enfin dans la *Pathologie générale de Wagner* (1864), une observation de stéatose consécutive à l'empoisonnement par l'acide sulfurique.

Dans ce dernier fait, on rencontra la stéatose du cœur, de plusieurs autres muscles, des reins et du foie. Les épitheliums bronchiques furent trouvés en dégénérescence graisseuse. Les capillaires du cerveau étaient également stéatosés.

Dans les cinq observations de Mannkopff, nous trouvons les mêmes résultats.

Munk et Leyden ont obtenu des lésions semblables par l'ingestion des acides nitrique, oxalique et tartrique. Le foie, le cœur, les reins ont été trouvés en stéatose.

Ces deux médecins arrivent à cette conclusion générale que toutes les substances qui dissolvent ou détruisent les globules du sang peuvent déterminer la stéatose des organes et des tissus.

D'après eux la ligature des artères renales peut déterminer une stéatose du rein.

Un fait du docteur Löwer, rapporté dans la clinique allemande de septembre 1864, et qui concerne l'empoisonnement par l'acide sulfurique, vient à l'appui des observations antérieures. L'urine, examinée quatre heures après l'empoisonnement, contenait déjà des épithéliums grais-

seux, et à l'autopsie on trouva une stéatose du foie, des reins, du cœur et du grand pectoral.

Il ressort donc de tous ces faits et avec la dernière évidence que toute une classe de poisons, en tête desquels se placent le phosphore et l'arsenic, ont le privilége de déterminer dans les tissus une modification particulière de nutrition, une stéatose rapide, et qu'on peut dès à présent considérer comme une forme aiguë de la dégénérescence graisseuse. D'autres substances déterminent aussi la stéatose, mais d'une façon plus lente, en quelque sorte chronique, et modifient peu à peu la nutrition des tissus. Nous trouvons à ce point de vue un liquide dont l'usage est très-répandu et qui est un des agents les plus actifs de la stéatose. Nous voulons parler de l'alcool.

STÉATOSE ALCOOLIQUE.

L'influence de l'alcool sur les maladies du foie et des reins est un fait depuis longtemps acquis à la science. Le docteur Péters de New-York, Addison, Budd (Diseases of liver) M. Huss, ont particulièrement traité de la dégénérescence graisseuse. Plus tard, Frerichs considère la dyscrasie alcoolique comme la cause principale, avec la tuberculisation, de la stéatose hépatique. Dans son remarquable article du nouveau Dictionnaire sur la pathologie de l'alcoolisme, M. le Docteur Lancereaux donne sur l'état actuel de la question les renseignements les plus complets, contrôlés par des observations personnelles.

La stéatose alcoolique, si elle n'a pas la marche rapide de la stéatose phosphorique, est peut-être plus générale et se porte avec une sorte de prédilection sur certains tissus qui sont à peine touchés par le phosphore, le tissu des vaisseaux par exemple.

Nous ne trouvons donc dans l'examen anatomique des organes que des altérations analogues à celles que nous

avons déjà constatées, sauf quelques différences que nous ferons ressortir. Ces différences portent surtout sur la marche de la stéatose, sur les accidents qu'elle entraîne et leur étude reviendra plus tard dans notre travail. En ce moment l'examen des organes altérés doit seul nous occuper.

La stéatose du foie dans l'alcoolisme passe par des degrés beaucoup plus ménagés en quelque sorte que dans l'empoisonnement par le phosphore. Le processus se faisant d'une manière beaucoup moins rapide, les nuances sont plus nombreuses et plus variées. C'est surtout chez les alcooliques qu'on peut suivre à toutes ses phases la stéatose du foie depuis le début de la lésion où elle ne s'accuse à l'extérieur que par un peu de pâleur et de flaccidité de l'organe, jusqu'à la dégénérescence complète. Dans les premiers degrés, le microscope peut seul permettre d'affirmer une lésion que l'œil ne fait que soupçonner.

M. Lancereaux fait remarquer dans la stéatose alcoolique confirmée, la forme cubique du foie qui tient à ce que la lésion paraît d'abord porter de préférence sur le lobe gauche. Il note en outre que la dégénérescence paraît envahir le lobule dans toutes ses parties, et dès le début, et ne procède pas de la périphérie au centre, comme on le remarque dans les autres formes de stéatose.

Une surcharge graisseuse très-prononcée du mésentère et de l'épiploon accompagne habituellement la stéatose alcoolique.

L'influence considérable de l'alcoolisme sur la maladie de Bright, et par conséquent sur la stéatose, qui en est une des phases, est un des faits les mieux établis de la pathologie. Nous n'avons du reste rien de particulier à noter sur la stéatose rénale alcoolique.

La dégénérescence graisseuse des muscles est fréquente dans l'alcoolisme. Il y a ordinairement surcharge et dégénérescence. On trouve la graisse en abondance entre les faisceaux musculaires, et en même temps on observe la dégénérescence des fibres elles-mêmes. Nulle part cette

altération ne se montre avec plus de netteté que sur le cœur. La fibre musculaire paraît passer par plusieurs états successifs : décoloration, métamorphose graisseuse et atrophie.

Notons comme curiosité la stéatose des muscles du larynx pouvant expliquer cette aphonie, ou plutôt cet enrouement si remarquable dans l'alcoolisme.

Les os ont été peu examinés. Dans les recherches que M. Lancereaux a faites à ce sujet, on trouve que la stéatose graisseuse déjà signalée antérieurement par Rokitansky est principalement due à l'hypergénèse de la graisse médullaire. La graisse se substitue au tissu osseux. C'est une altération tout-à-fait analogue à celle que l'on rencontre chez les vieillards. Nous n'avons vu nulle part noter cette stéatose complète des os dont nous avons précédemment parlé.

Klencke a trouvé cette altération du tissu osseux chez des animaux nourris avec les produits d'une distillerie de pommes de terre.

Le tissu des vaisseaux subit chez les alcooliques des altérations qui donnent la clef de beaucoup d'autres observées dans les différents organes.

Les plaques dites athéromateuses, signalées par Magnus Huss, paraissent quelquefois, mais plus rarement qu'on ne l'a dit, se produire sous l'influence de l'alcoolisme.

D'après M. Lancereaux, la plupart des altérations vasculaires que l'on rencontre dans l'alcoolisme doivent être rapportées à une forme spéciale d'inflammation qu'il regarde comme appartenant en propre à l'alcoolisme.

Les produits de cette inflammation peuvent, comme tous les néoplasmes, subir à un certain degré de leur évolution la dégénérescence graisseuse.

Ces lésions considérées dans les capillaires, et surtout dans les capillaires cérébraux, rendent bien compte des altérations diverses que l'on rencontre dans le cerveau des

buveurs, et parmi lesquelles la dégénérescence graisseuse des éléments nerveux paraît jouer un rôle important.

En résumé, la stéatose se développe avec prédilection sous l'influence de l'alcoolisme. Nous la rencontrons alors partout : dans les glandes, dans les muscles, dans les vaisseaux et dans les centres nerveux. Nous nous prononçons cependant sur ce dernier article avec la plus grande prudence. L'étude de la stéatose, considérée dans les centres nerveux, est un des points les plus délicats de la question.

Nous terminerons ce qui a rapport à la dégénérescence graisseuse dans l'alcoolisme en notant certaines modifications qui se produisent à la surface de la peau. L'acné se caractérise chez les buveurs, comme ailleurs, par une surcharge graisseuse considérable des glandes sébacées. Nous ne faisons que l'indiquer, en nous gardant bien de voir dans cette lésion une dégénérescence graisseuse des éléments qui entrent dans la structure de la peau.

L'éther, le chloroforme doivent être aussi rangés parmi les substances stéatogènes. En général, les dégénérescences graisseuses déterminées par l'ingestion de ces substances dont l'action est ordinairement passagère, sont moins accusées que celles que nous constatons chez les alcooliques. — Nous manquons d'ailleurs à cet égard de documents précis.

L'action du plomb doit encore être mentionnée. — Nous trouvons, dans un travail de M. Ollivier, des observations précieuses au sujet des modifications que le plomb détermine dans la substance du rein.

D'un autre côté, nous savons que le plomb exerce sur les muscles une influence qui peut amener en dernière analyse la dégénérescence graisseuse de ces organes.

Il paraît donc établi que le plomb peut être rangé sous certains rapports dans la classe des poisons stéatogènes.

A côté de ces stéatoses toxiques, nous devons placer une forme qui se présente dans quelques cas avec l'ensemble de symptômes désignés sous le nom d'ictère grave.

Nous avons fait, il y a quelques années, une étude particulière de cette maladie. Nous avons cherché à démontrer, dans notre travail et dans plusieurs cas qui ont été présentés aux différentes sociétés savantes, que l'ictère grave n'était pas essentiellement lié à la lésion hépatique. Il y a des cas mortels dans lesquels aucune lésion hépatique appréciable n'a été rencontrée. Dans d'autres, au contraire, et qui se rapportent aux faits signalés par Rokitansky, l'ictère pernicieux s'était manifesté chez des sujets atteints d'atrophie jaune aiguë, c'est-à-dire de stéatose du foie. Il y a trois ans, à propos de la discussion soulevée dans la Société des hôpitaux par M. le professeur Monneret, j'ai montré un foie en pleine stéatose, considérablement réduit de volume et du poids de 750 grammes. Ce foie, d'un jaune clair, avait la consistance d'une motte de beurre. Il se moulait sur les mains et gardait la forme des parties avec lesquelles il était en contact. Il rentrait, en un mot et pleinement, dans la description que Rokitansky a donnée de l'atrophie jaune aiguë. Le sujet auquel il appartenait n'avait ingéré aucune substance nuisible. Je crois donc, avec Wunderlich, qu'il y a des cas d'ictère pernicieux avec dégénérescence aiguë, atrophique ou non du foie, et, sous ce rapport, l'ictère grave me paraît établir une transition naturelle entre les stéatoses toxiques et celles qui succèdent à d'autres maladies aiguës. Nous savons combien la symptomatologie de certaines formes d'ictère grave avec stéatose du foie ressemble à l'empoisonnement pas le phosphore, à tel point que Rokitansky conclut, dans tous les cas, à la cause toxique.

Cette opinion nous paraît complétement erronée.

On trouve encore, dans les fièvres et dans les états septiques, les stéatoses les mieux caractérisées.

Nous rencontrons, dans la thèse de M. Chedevergne, sur la fièvre typhoïde, des observations qui tendent à prouver que le foie peut subir la dégénérescence graisseuse dans cette maladie. L'auteur fait remarquer que les caractères

de la lésion la rapprochent beaucoup de celle qu'on trouve dans la stéatose du phosphore.

Nous avons lu avec un vif intérêt l'excellente thèse de M. Chedevergne. Nous regrettons seulement que dans une partie des observations, la recherche de l'influence alcoolique n'ait pas été faite, ne fût-ce que pour repousser cette cause.

Dans l'observation XXIII en particulier, où il s'agit d'un garçon limonadier de 27 ans, aucune recherche n'a été faite à cet égard. Cependant, la violence du délire, le tremblement des mains, la sueur qui baignait le malade, les cris, « *au secours* », l'aspect *d'un enragé*, tout cela formait un cortége de symptômes assez peu habituel dans la fièvre typhoïde pour engager le médecin à rechercher s'il existait des habitudes alcooliques. Notons que le sujet était garçon limonadier.

Ces réserves faites, nous admettons pleinement avec M. Chedevergne que le foie peut être stéatosé dans la fièvre typhoïde, et les descriptions anatomiques ne laissent aucun doute à cet égard.

Ce n'est pas seulement dans la fièvre typhoïde que nous rencontrons la stéatose du foie. En ce qui concerne les maladies aiguës on l'a trouvée dans la scarlatine, et nous donnons à la fin de notre thèse un dessin inédit que nous devons à l'obligeance de M. Lancereaux. On voit que la dégénérescence est très-incomplète, qu'elle occupe seulement la périphérie des lobules.

Dans la variole la stéatose a été également constatée dans le foie, dans les reins.

Dans la fièvre puerpérale, la stéatose se produit fréquemment. Nous avons dernièrement, il y a quelques jours, observé un fait qui nous a montré une dégénérescence graisseuse complète du foie chez une jeune femme morte de fièvre puerpérale dans le service de M. le professeur Bouillaud. Cette jeune femme passa à la Charité le dernier mois de sa grossesse. Elle était bien portante au moment

de l'accouchement. Dix jours après, la fièvre puerpérale l'emportait. Nous fûmes fort surpris de trouver chez cette malade le foie complétement stéatosé. Il était en outre criblé d'aréoles et comme emphysémateux. Son tissu crépitait sous le doigt comme une éponge imprégnée de savon. Un commencement de décomposition plus avancée que ne le comportaient la température et le temps écoulé depuis l'accouchement nous paraît expliquer ce développement de gaz. Quant à l'état graisseux, rien n'en motivait pour nous la production, et il est certain que si les faits que nous venons de signaler nous avaient été mieux connus, nous aurions trouvé une occasion de recherches qui auraient pu être intéressantes.

Il est probable que des investigations dirigées de ce côté amèneraient une moisson abondante. Ces recherches devraient porter non-seulement sur le foie, mais sur les différents organes et tissus. La mollesse, la flaccidité des organes, du cœur en particulier, que l'on observe souvent à la suite des maladies septiques, s'expliqueraient peut-être par des dégénérescences graisseuses à différents degrés de leur évolution.

La stéatose ne se rencontre pas seulement dans les empoisonnements ou dans les maladies aiguës septiques. On l''observe, et peut être plus fréquemment, dans les affections chroniques qui ont profondément modifié la nutrition. Au premier rang des maladies chroniques qui déterminent dans les organes l'apparition du processus stéatosique, nous placerons la tuberculisation pulmonaire, et la scrofule qui en est si voisine par ses processus pathologiques.

C'est ordinairement sur le foie que porte de préférence la dégénérescence graisseuse dans la tuberculose. C'est dans ces cas qu'on a observé ces foies monstrueux remplissant au moins le tiers de la cavité abdominale. Dans aucune autre maladie la stéatose du foie ne s'accompagne, que nous sachions, d'une pareille augmentation de volume. Il y a souvent dans ces cas une cause d'erreur qui ne nous

paraît pas avoir suffisamment attiré l'attention. La plupart des tuberculeux sont gorgés d'huile de morue, et chez beaucoup d'entre eux l'usage de ce produit est continué pendant un temps illimité. Nous avons été souvent témoins chez des enfants rachitiques soumis depuis longtemps à ce traitement, de l'augmentation considérable du volume du foie, et l'autopsie montre dans ces cas une stéatose complète de l'organe. Il nous paraîtrait peu rationnel d'invoquer dans ce dernier cas une dégénérescence spontanée que le rachitisme ne détermine pas chez d'autres enfants non soumis à l'huile de morue. Je ne voudrais certes pas dire que la stéatose du foie des phthisiques est due à la médication employée; mais je crois que ce surcroît énorme de matières grasses continuellement jeté dans les voies de l'absorption ne doit pas être indifférent à la stéatose des organes et du foie en particulier.

On sait combien la maladie de Bright, et par conséquent la stéatose du rein, est fréquente chez les tuberculeux.

Dans un bon mémoire de M. Perroud, medecin de l'Hôtel-Dieu de Lyon, publié dans le journal de médecine de cette ville en août 1865, sous le nom de polystéatose viscérale, nous trouvons un bel exemple d'altération graisseuse du foie, des reins et du cœur dans un cas de scrofule quaternaire. Le malade était mort avec une diarrhée colliquative.

On trouva un foie doublé de volume, jaune beurre frais, les deux reins enfouis dans une atmosphère de graisse et complétement stéatosés.

Le cœur était mou, décoloré, fortement surchargé de graisse, se laissant pénétrer par le doigt. Au microscope, les fibres offraient un type de dégénérescence graisseuse. Elles avaient perdu leur apparence striée, et le contenu des fibrilles était complétement transformé en graisse. Les autres muscles n'ont pas été examinés.

A côté de la tuberculose et de la scrofule, il faut placer la syphilis.

Nous voyons dans le très-intéressant mémoire de MM. Lancereaux et Gros, sur la syphilis viscérale, que des stéatoses nombreuses se forment sous l'influence de cette diathèse.

La modification de texture que la syphilis détermine dans le foie est toute différente de celles que nous avons étudiées jusqu'ici. C'est une véritable cirrhose avec hyperplasie du tissu conjonctif. La stéatose n'est ici que secondaire; elle se produit comme dans toute cirrhose, alors que les éléments des reins pressés de tous côtés par le tissu connectif hypertrophié perdent leur vitalité, s'atrophient et subissent la dégénérescence graisseuse.

Dans le rein, la stéatose développée sous l'influence de la syphilis ne présente rien de particulier. La maladie de Bright est, comme on le sait, assez fréquente chez les syphilitiques.

Peut-être y aurait-il lieu ici de poser une distinction que nous ne voulons qu'indiquer. La syphilis agit en effet de deux manières : d'une part, comme maladie spécifique déterminant dans les organes des altérations dont l'élément constant paraît être le développement exagéré, l'hyperplasie du tissu connectif (Virchow). De l'autre elle agit à la manière de toutes les causes qui déterminent, à quelque titre que ce soit, un état cachectique. Dans le premier cas la graisse pourra n'être que le résultat des transformations régressives des exsudats; ou bien encore sa présence dans les tissus sera consécutive aux désordres amenés par ces exsudats; dans l'autre la stéatose des organes se produit au même titre que dans les différentes cachexies. Cette distinction nous paraît autorisée par l'étude attentive des faits.

La stéatose du cœur a été observée et bien décrite par les auteurs que nous avons cités. L'état des autres muscles n'a pas fixé l'attention.

Le tissu des vaisseaux est plus souvent altéré chez les syphilitiques. Quel que soit le début du processus, il est incontestable que dans les lésions cérébrales qui sont fré-

quentes dans la syphilis, on a mainte fois noté l'état granulo-graisseux des capillaires et que cette altération a même été considérée comme la cause habituelle des altérations de la substance nerveuse. Ces dernières sont celles que l'on désigne sous le nom générique de ramollissement, ce qui se traduit par atrophie des éléments nerveux et dégénérescence graisseuse de ces mêmes éléments.

Dans le cancer, la stéatose des différents viscères a été également observée. Nous trouvons encore dans le travail déjà cité de M. Perroud un cas bien étudié où la stéatose a été notée dans plusieurs organes. Il s'agit d'un homme de 45 ans atteint d'un vaste cancer de l'estomac qui avait à peine ulcéré la muqueuse et qui, laissant libres les orifices cardiaque et pylorique, avait pu prendre un vaste développement et infiltrer une grande partie des parois gastriques. Dans ce cas où la cachexie cancéreuse avait eu tout le temps de se développer, le malade était arrivé après de longues souffrances au dernier degré du marasme.

On trouva le foie un peu plus volumineux qu'à l'état normal, d'une couleur jaune sale, et en pleine dégénérescence graisseuse.

Les reins étaient également dégénérés et la lésion des canalicules fut démontrée de la manière la plus nette par le microscope.

Le cœur flasque, diminué de volume, était décoloré, et la stéatose était déjà arrivée à un degré assez avancé.

Une autre observation analogue se trouve dans le mémoire de M. Parroud.

Sans vouloir pousser plus loin cette revue des différents états morbides chroniques dans lesquels on observe la stéatose, disons d'une manière générale qu'on doit s'attendre à la rencontrer dans tous les cas qui ont déterminé une cachexie lente, et qu'en poursuivant les recherches à ce point de vue, les observateurs pourront constater la stéatose dans maintes circonstances où on ne l'a pas cherchée jusqu'ici.

Avant d'aborder le point le plus délicat de ce travail, c'est-à-dire l'étude de la pathogénie de la stéatose, des conditions intimes de sa production, nous devons dire quelques mots sur les signes qui peuvent la faire reconnaître, ou du moins soupçonner, et étudier ses différentes formes au point de vue des accidents qu'elle détermine.

Nous disons : quelques mots. Il ne nous paraît pas en effet qu'on doive faire une étude symptomatologique de la stéatose comme si elle formait à elle seule une véritable maladie. La stéatose n'est qu'une forme de processus anatomo-pathologique qui peut se rencontrer dans une foule de circonstances fort diverses sans déceler sa présence par des symptômes autres que ceux de la maladie au milieu de laquelle elle se développe. Cependant quand la stéatose frappe des organes importants comme le foie, les reins, le cœur, elle peut déterminer dans les fonctions de ces organes des troubles qui déceleront sa présence à un observateur exercé et versé dans la connaissance du processus morbide. Il ne pourra cependant se prononcer avec quelque certitude qu'en étudiant avec soin les conditions souvent multiples qui peuvent, chez son malade, favoriser le développement des dégénérescences graisseuses.

Nous devons donc étudier cette symptomatologie de la stéatose au point de vue des perturbations fonctionnelles des différents organes intéressés.

La stéatose du cœur passe le plus habituellement inaperçue en clinique. Il est certain cependant qu'elle doit jouer souvent dans les maladies du cœur un rôle sur lequel l'attention des pathologistes ne s'est pas assez arrêtée. Il est vrai que dans les symptômes d'*asystolie* qui terminent la scène dans les maladies du cœur, les conditions qui amènent dans les fonctions de l'organe une perturbation si profonde sont multiples. La présence des concrétions sanguines, l'extension de la lésion augmentant chaque jour la résistance de l'obstacle qui entrave la circulation, jouent certainement le rôle principal ; mais il est également hors

de doute que le cœur, après s'être plus ou moins hypertrophié, subit fréquemment une dégénérescence qui affaiblit sa contractilité et rend la lutte moins énergique. Peu à peu les contractions faiblissent, sont moins complètes. Les cavités ne se vident plus, et il nous paraît difficile de méconnaître que dans beaucoup de cas la dégénérescence graisseuse du tissu musculaire a une large part dans les accidents ultimes de la maladie.

La rupture du cœur ne peut guère être reconnue avec certitude. Dans les cas où elle se produit elle est toujours précédée d'une dégénérescence locale de la fibre musculaire, dégénérescence essentiellement graisseuse, et qui en affaiblit peu à peu la résistance.

Considérée dans les autres muscles, la stéatose se traduit par des signes qui permettent souvent de la reconnaître. Quand un muscle a subi la dégénérescence graisseuse, il perd la propriété de se contracter sous l'influence de la volonté et de l'excitation électrique. Je ne veux pas dire que la dégénérescence graisseuse seule peut amener cet état fonctionnel du muscle, et que tout muscle qui ne se contracte pas sous l'influence électrique doit être par cela même considéré comme stéatosé. J'établis simplement qu'un muscle stéatosé a perdu toute propriété contractile et toute excitabilité. Je tiens de M. Duchenne de Boulogne, qui a étudié avec tant de soin toutes ces altérations musculaires, que chez des individus paralysés à la suite d'affections cérébrales, les muscles répondaient encore aux excitations électriques *quarante* ans après l'accident qui avait amené la paralysie. Dans l'atrophie musculaire progressive sur laquelle nous aurons à revenir, on peut suivre pas à pas, par l'exploration électrique, la marche de la dégénérescence graisseuse. Les muscles répondent à l'excitation plus ou moins faiblement, tant qu'ils conservent quelques faisceaux intacts. Ils ne deviennent complétement indifférents qu'au moment où la dégénérescence les a envahis tout entiers.

La symptomatologie de la stéatose considérée dans les organes glandulaires présente des difficultés de toute espèce.

Dans le foie, la stéatose, quand elle est rapide, comme dans la dégénérescence produite par le phosphore et dans l'ictère pernicieux, se traduit ordinairement par un signe constant, c'est l'ictère. Nous ne connaissons pas d'exemple de stéatose aiguë du foie survenue chez l'homme, quelle qu'en soit la cause, où l'ictère n'ait pas été observé. Il est constant dans l'empoisonnement par le phosphore et dans les autres formes de stéatose aiguë qu'on en a rapprochées.

Cependant, il est incontestable que l'ictère grave peut se développer avec les phénomènes les plus caractérisés sans qu'on ait trouvé d'altération appréciable dans le foie; mais on peut affirmer que dans tous les cas où une stéatose aiguë du foie s'est développée, l'ictère s'est montré.

Wunderlich s'est attaché à démontrer que dans la forme de stéatose aiguë spontanée qui ressemble à s'y méprendre à celle que détermine le phosphore, la succession des symptômes présente quelque chose de particulier.

Dans les premiers jours les vomissements dominent la scène et s'accompagnent bientôt d'accidents cérébraux. Puis vers le troisième jour survient un amendement auquel le médecin ne doit pas se laisser prendre. Le calme revient; le malade reste abattu, et *alors seulement* apparaît un ictère d'abord fort léger. Puis le pouls s'accélère, sans que la température soit notablement augmentée, le malade délire et tombe dans le coma, et la mort arrive au bout de vingt-quatre heures après une agonie qui se caractérise par un abaissement considérable de la température.

On le voit dans cette description : beaucoup de phénomènes que nous sommes habitués à regarder comme caractéristiques de l'ictère grave font défaut; particulièrement les hémorrhagies.

Nous avons observé pour notre part plusieurs cas d'ictère grave accompagnés ou non de stéatose du foie.

Dans un cas où le foie a été trouvé complétement graisseux, nous n'avons pas remarqué dans la marche et dans les symptômes de la maladie ces particularités si tranchées que note Vunderlich :

« Notre malade était un soldat de trente ans, vigoureusement constitué, et qui, à la suite de chagrins profonds, présentait depuis cinq jours les signes d'un embarras gastrique simple. Un vomitif administré au début des accidents avait amené au dire du malade des évacuations abondantes de matières *noires* qui n'ont pas été examinées. La veille de son entrée (17 janvier 1862), il était extrêmement affaibli et n'avait pas d'ictère.

« Le lendemain l'ictère était développé. La peau était chaude, le pouls dépressible à 95, l'hypocondre droit indolore. Le foie n'était pas diminué de volume.

« Le 19, même état, fièvre augmentée, abattement profond sans délire.

« Le 20, le malade parle difficilement; il est somnolent; quand on le presse, il répond avec intelligence. L'ictère n'est pas très-foncé. Des taches vergetées ecchymotiques se montrent sur le ventre. Le foie n'est pas augmenté de volume. L'hypocondre n'est pas douloureux. Dans la nuit une hemorrhagie gengivale abondante s'est déclarée. Deux selles noires formées de sang altéré ont été évacuées. Le pouls est petit, à 105.

« Le malade s'affaiblit considérablement dans la journée, tombe dans un état de rêvasserie tranquille et s'éteint le soir sans autre accident.

« Le foie pesait 750 grammes et présentait un type de dégénérescence graisseuse atrophique. »

On voit que dans cette observation le tableau symptomatologique est assez différent de celui que donne Vunderlich. Cependant c'est là bien évidemment un cas type de stéatose aiguë du foie.

La stéatose du rein se reconnaît par l'examen des urines. On trouve dans ce liquide des cylindres de matière graisseuse mêlée ou non à de la matière protéique albumineuse. Notons que l'albuminurie peut faire défaut, comme l'a démontré M. Ranvier, lorsque le contenu des tubes est purement graisseux, ce qui arrive dans les cas où la stéatose se

généralise d'emblée. Pour qu'il y ait albuminurie, il faut qu'une certaine quantité de matière protéique soit mélangée à l'exsudat.

Nous ne nous étendrons pas davantage sur la symptomatologie de la stéatose. Les détails dans lesquels nous venons d'entrer s'appliquent aux cas où elle se produit par des phénomènes évidents et qui lui appartiennent en propre. Dans la plupart des cas, le diagnostic clinique se fonde sur l'ensemble général des symptômes, sur ce qu'on pourrait appeler l'aspect général du terrain. Si l'on se trouve par exemple en présence de symptômes cérébraux survenus chez un syphilitique, l'idée d'une lésion consécutive à des dégénérescences vasculaires se présentera naturellement.

Lorsque chez un typhoïde apparaît une teinte blafarde sub-ictérique avec coloration des sclérotiques, on pensera à une stéatose hépatique. M. Chédevergne reste à ce sujet dans une réserve qu'on doit approuver.

S'il s'agit d'une stéatose tendant à se généraliser, à toucher la plupart des organes, on verra se manifester dans l'état général de la nutrition une perturbation générale qui sera comme la somme de toutes celles qui frappent les fonctions de chaque organe, et le médecin instruit par des recherches antérieures faites dans des cas analogues, soupçonnera plutôt qu'il n'affirmera la stéatose. Quelques symptômes plus précis, comme un ictère léger, l'albuminurie, donneront une base plus solide au diagnostic.

La connaissance de la cause fournit ici un renseignement capital. A peine est-il besoin d'y insister. Il est évident qu'en présence d'un malade qui vient d'ingérer du phosphore, de l'arsenic, de l'antimoine, le médecin instruit interrogera aussitôt tous les organes qu'il sait particulièrement menacés, et ira pour ainsi dire au-devant des symptômes dont il saisira les traces les moins accusées. Chez un alcoolique, il en sera de même. Un ictère léger, une douleur de foie, feront penser à la stéatose de cet organe; la faiblesse, l'irrégularité des battements du cœur

sans bruit de souffle indiquant une lésion valvulaire, permettront de soupçonner une dégénérescence graisseuse du cœur.

Nous n'insisterons donc pas sur ce chapitre, où nous risquerions de tomber dans de continuelles répétitions.

Au point de vue des formes et de la marche de la stéatose, il importe de distinguer une forme aiguë et une forme chronique. La forme aiguë comprend la plupart des stéatoses toxiques : celles du phosphore, de l'arsenic, de l'antimoine, de l'acide sulfurique, du chloroforme, de l'éther. Nous y rangerons encore la stéatose aiguë essentielle de l'ictère grave qui sert de transition naturelle entre les stéatoses toxiques et celles qu'on observe dans les fièvres et dans les septicémies.

Ces dernières formes de stéatose aiguë ont une allure moins rapide que les autres. Elles sont en général moins complètes. La dégénérescence y atteint un degré moins élevé. A ce groupe appartiennent les stéatoses décrites dans la fièvre typhoïde, dans la scarlatine, la variole, dans la fièvre puerpérale, la fièvre jaune elle-même.

Dans les stéatoses chroniques, nous rencontrerons une stéatose qu'on peut encore considérer comme toxique : la stéatose alcoolique. C'est surtout, en effet, chez les vieux buveurs, chez les individus saturés, imbibés d'alcool, que la dégénérescence se montre avec un caractère de généralisation plus complète. Chez les individus qui succombent aux accidents aigus de l'alcoolisme sans avoir été préalablement voués aux habitudes d'ivrognerie, les altérations anatomiques sont autres que la stéatose. Ce sont généralement, comme l'a fait remarquer M. le professeur Tardieu, des congestions, des hémorrhagies parenchymateuses ou méningées.

Nous n'avons pas de renseignements sur l'état des organes des ouvriers qui subissent pendant longtemps l'influence des vapeurs phosphorées, et qui présentent ces nécroses qu'on a longtemps considérées comme le résultat le

plus fréquent et le plus caractéristique de l'intoxication phosphorique. Y a-t-il chez eux des stéatoses à marche lente, se rattachant à l'état misérable dans lequel ils se trouvent souvent? Nous ne pouvons qu'appeler à ce sujet de nouvelles recherches.

Enfin, nous rangerons dans les stéatoses chroniques toutes celles qui se manifestent dans les divers états cachectiques et qu'a si bien mises en relief M. le docteur Perroud. Enumérons : la stéatose de la syphilis, celle de la tuberculose, de la scrofule, du cancer, des maladies du cœur, des vieilles dyspepsies avec altération non cancéreuse des parois de l'estomac, de la cachexie sénile, etc.

Il y a là tout un groupe parfaitement naturel, dans lequel, comme nous allons le montrer, le processus pathologique est identique. Il nous paraît inutile de multiplier davantage ces divisions.

LÉSIONS ANATOMIQUES QUE L'ON PEUT CONFONDRE AVEC LA STÉATOSE.

Nous serons bref à ce sujet.

La stéatose se traduit en général sur le cadavre, lorsqu'elle est complète, par des caractères extérieurs qui permettent difficilement de la méconnaître. Le plus souvent donc, l'œil nu suffit pour établir le diagnostic; mais nous devons dire que dans les degrés moins avancés de la lésion, cet examen superficiel est tout à fait insuffisant. Le microscope doit ici intervenir.

L'histoire même de la stéatose nous montre la nécessité de cette intervention. Aujourd'hui qu'elle est mieux connue, on la recherche et on la trouve dans des organes où on ne la soupçonnait même pas. La présence des granulations graisseuses ou des gouttes de graisse, résistant à l'acide acétique, se dissolvant rapidement dans l'éther, est le caractère pathognomonique de la stéatose.

Nous ne touchons pas ici à une question délicate que nous éluciderons dans le chapitre de la pathogénie; c'est la distinction qu'il convient d'établir entre l'infiltration graisseuse et la stéatose proprement dite. Quelles sont les limites de ces deux états? La simple infiltration est-elle un processus différent de la véritable stéatose? Ce sont là des points que nous aurons tout à l'heure à éclaircir. Je ne fais que les indiquer et je réserve la discussion.

Il est une altération anatomique qui donne aux organes un aspect lardacé et qui détermine dans les parenchymes la présence de masses plus ou moins volumineuses d'une couleur blanc-jaunâtre, d'aspect brillant, qu'on a longtemps prises pour de la graisse et qui s'en distinguent cependant par les caractères histologiques les plus tranchés. L'école de Vienne a décrit cette dégénérescence sous le nom de lardacée. La ressemblance que le tissu morbide offre avec de la cire, lui a fait donner le nom de cireuse à Edimbourg. Une étude plus attentive de la structure des parties altérées a déterminé la dénomination de substance amyloïde, créée par Virchow, et sous laquelle elle est aujourd'hui généralement connue.

En étudiant les effets de la réaction de la solution iodée sur les tissus animaux, Virchow reconnut que dans certains cas on trouvait dans les organes des produits qui donnaient avec l'iode des réactions tout à fait comparables à celles de l'amidon ou de la cellulose. La rate lui offrit un modèle de cette dégénérescence. Meckel retrouva plus tard la même substance dans les reins, le foie et l'intestin. Aujourd'hui on l'a rencontrée dans toutes les parties du corps.

Nous ne voulons pas donner de la matière amyloïde une description que ne comporte pas notre sujet. Notons seulement qu'elle se reconnaît par la présence de corps d'un volume très-variable formés d'une série de couches concentriques régulièrement disposées. Dans d'autres cas, il n'y a pas dépôt de corpuscules amylacés, mais dégénérescence véritable, imprégnation des éléments par le néoplasme.

L'iode seul ou aidé de l'acide sulfurique produit diverses colorations qui toutes tirent sur le bleu ou dérivent de son mélange avec d'autres teintes. Il faut beaucoup d'habitude pour les reconnaître.

La substance amyloïde n'a pas la solubilité de la graisse dans l'éther; elle ne fond pas non plus à la chaleur, ne graisse pas les doigts. Quand il s'agit de masses volumineuses, la distinction est facile et peut se faire à l'œil nu; mais il est des cas plus délicats dans lesquels le secours du microscope et des réactions chimiques peut seul fixer le diagnostic. Ainsi la dégénérescence amylacée des artérioles exige beaucoup d'attention pour être reconnue.

On trouvera dans la pathologie cellulaire de Virchow une belle étude de la dégénérescence amyloïde.

PATHOGÉNIE ET NATURE DE LA STÉATOSE

Le fait qui nous paraît devoir dominer l'étude de la stéatose est celui-ci : Toutes les matières de nature protéique, privées de leurs moyens de nutrition, peuvent subir la dégénérescense graisseuse.

Ce grand fait de physiologie pathologique mis en lumière par Reinhardt, était depuis longtemps connu, sinon expliqué. A une époque déjà fort reculée, un de ces hommes dont le vaste génie jette de vive lueurs sur toutes les branches des connaissances humaines, Bacon (1), imagine un procédé à l'aide duquel il transforme en graisse les viandes de rebut. Il avait entrevu cette grande loi de la transformation graisseuse des tissus animaux. Au siècle

(1) Cité par M. Ball (*Thèse sur les embolies*, 1862).

suivant nous voyons dans les *Philosophical Transactions* que le docteur Gibbes communique à la Société royale de Londres un procédé à l'aide duquel il peut transformer en graisse un bœuf tout entier.

On sait maintenant que le tissu musculaire se change facilement en graisse ou adipocire au contact de l'alcool, des acides affaiblis, de la bile.

Le docteur Michaëlis (de Prague), après avoir laissé pendant quelque temps des morceaux de viande dans le péritoine des chiens, retrouve ces morceaux complétement convertis en graisse.

Les expériences de Wagner à ce sujet sont encore bien plus multipliées et bien plus concluantes. Il a placé des testicules, des cristallins, des morceaux d'intestins de grenouille, des caillots sanguins, des muscles, des fragments d'albumine coagulée, etc., dans la cavité abdominale d'animaux vivants. Au bout d'un certain temps ces corps étrangers provoquent un travail d'exsudation et s'enkystent. Plus tard ils se convertiront en graisse. Dans ces cas on ne peut pas dire que la graisse contenue dans les organes est simplement mise en liberté. Il y a bien véritablement métamorphose, et ce qui le prouve, c'est que des organes qui présentaient à l'état normal 3 pour 100 de graisse, en offraient alors 15 et jusqu'à 40 pour 100.

Rien donc n'est mieux démontré que cette transformation ultime des produits protéiques en graisse, sous l'influence de certains liquides ou par simple abandon à l'air libre (Wurtz).

Ceci posé, observons quelles sont dans l'organisme les conditions physiologiques qui président au développement et au dépôt de la graisse au milieu de nos tissus.

Nous voyons tout d'abord que dans l'état de santé la graisse se dépose dans certaines parties du corps qui sont pour ainsi dire ses départements de prédilection. Là le tissu cellulaire contient presque toujours, sauf dans les cas d'éthisie extrême, d'abondantes quantités de graisse.

Si, par suite d'une nourriture particulière et exagérée, la quantité de graisse produite dans l'économie s'exagère, on détermine la polysarcie : c'est l'état des animaux gras. Cet état est encore parfaitement physiologique, bien qu'il puisse dans certains cas se produire sous des influences pathologiques générales : la scrofule par exemple.

Cette graisse disparaîtra de l'économie sous l'influence de conditions opposées à celles qui en ont déterminé l'accumulation. En général, tout ce qui amoindrira l'apport des matériaux graisseux ou facilitera la combustion des substances hydro-carbonées dans l'économie sera une cause de la diminution de la graisse.

Dans une autre forme également physiologique, nous voyons la graisse s'accumuler passagèrement dans certains organes qu'elle abandonnera plus tard. Ce phénomène se produit dans les villosités intestinales pendant la digestion des matières grasses. A certains moments on trouve dans le foie une quantité de graisse considérable, et ici, comme nous le verrons, la limite de l'état physiologique est difficile à saisir. La graisse peut s'accumuler longtemps dans le foie, en gonfler toutes les cellules, augmenter considérablement son volume, sans que la fonction de l'organe soit complétement abolie. On a noté que chez certains carnivores la graisse pouvait se rencontrer en quantité notable dans les tubuli rénaux dans des conditions parfaitement physiologiques.

A côté de ces deux formes, nous en trouverons une troisième qui nous présentera de nombreuses applications pour la pathologie, et qui ne se présente physiologiquement que dans un petit nombre d'organes. Dans cette forme, les éléments normaux sont dégénérés, complétement détruits et incessamment remplacés par d'autres. Virchow insiste avec raison sur ces faits qui viennent merveilleusement à l'appui de ses opinions sur les dégénérescences dites spécifiques. Il montre que dans la sécrétion du colostrum, du lait, de la matière sébacée, dans la formation des corps jaunes,

les cellules sont véritablement détruites et remplacées par de la graisse.

De ces trois formes, la première est presque toujours physiologique. Elle peut être exagérée par la maladie, coïncider avec la vraie dégénérescence graisseuse ; mais elle ne la détermine pas par elle-même. Nous ne croyons pas qu'un organe, si chargé de graisse qu'il soit, arrive à l'état de dégénérescence graisseuse par le seul fait de cette surcharge. C'est là une fausse stéatose. Quand il y a véritablement dégénérescence des éléments, on doit presque toujours invoquer une cause plus générale et qui modifie plus profondément les conditions premières de la nutrition du tissu. Nous trouvons des applications fréquentes de la deuxième forme (infiltration) aux cas pathologiques. C'est surtout dans les glandes que ce processus d'infiltration graisseuse se présente. — Nous avons dit que la nature de l'alimentation avait sur la présence de la graisse dans le foie une influence évidente. Si l'on exagère ces conditions, on arrive à produire des foies gras.

La question de savoir quel est le point où finit l'infiltration et où commence la dégénérescence graisseuse dans le foie est pleine de difficultés.

Il semble, au premier abord, que la chose soit assez simple et qu'on doive considérer l'infiltration comme une simple réplétion des cellules par la graisse et la dégénérescence comme une destruction de ces cellules, dont le contenu, mêlé à des débris de noyaux, se répand au dehors.

Malheureusement les faits pathologiques sont loin d'avoir cette netteté.

Frerichs dit que, dans tous les foies gras qu'il a observés, il a toujours vu la graisse contenue dans les cellules, et que, quand celles-ci paraissaient détruites, on les retrouvait facilement en dissolvant avec précaution la graisse à l'aide de l'essence de térébenthine.

Virchow n'est pas moins explicite. Je cite ses paroles :

« Je dois avouer, dit-il, qu'il m'a été jusqu'ici impossible « de distinguer un foie gras physiologique d'un foie gras « pathologique. Il n'existe pas de foie gras dans lequel les « cellules soient détruites..... On n'a pas le droit de com- « parer ces modifications avec les états nécrobiotiques « comme nous les observons dans les autres organes dont « les éléments sont détruits. » (*Pathologie cellulaire.* — Traduction du docteur Picard.)

Frerichs remarque qu'il n'y a de véritable destruction graisseuse du foie que dans le cas où il existe une lésion de l'organe qui a préalablement détruit son tissu : abcès du foie, foyers hémorrhagiques, etc.

La plupart des anatomistes admettent cependant la distension, puis la rupture des cellules, qui versent leur produit à l'extérieur.

Quoi qu'il en soit, on voit que la stéatose du foie doit être considérée comme se produisant dans des conditions toutes spéciales.

Dans cet organe, en effet, la présence de la graisse peut être jusqu'à un certain point physiologique, et son accumulation, en quantité énorme, ne crée souvent qu'une altération transitoire et compatible avec le retour du foie à l'état normal. Il n'en est pas de même dans les autres glandes, où la présence de la graisse, dans les éléments organiques, est toujours un fait d'une haute gravité.

Dans les reins la stéatose s'établit de deux manières : ou bien elle paraît d'emblée comme dans les formes toxiques, et le premier dépôt qu'on rencontre dans les tubuli est la graisse ; ou bien elle est précédée et accompagnée d'une dégénérescence particulière de l'épithelium des tubuli, dont le contenu se trouve rempli de fines granulations de matière exclusivement protéique d'abord, et plus tard protéique et graisseuse. Cet état préparatoire est celui que Virchow désigne sous le nom de tuméfaction trouble. Il y voit une forme de processus inflammatoire.

Dans les modes les plus graves de la maladie de Bright,

les vaisseaux eux-mêmes sont attaqués ; on trouve dans les parois des capillaires une dégénérescence granulo-graisseuse qui dénote une forme complétement incurable de la maladie.

Au troisième mode de processus physiologique, dégénérescence graisseuse des éléments, disparition de ces éléments, correspondent les formes les mieux caractérisées de la stéatose. Alors les éléments caractéristiques des tissus ont complétement disparu. Ils sont, pour ainsi dire, fondus dans une dégénérescence graisseuse qui supprime toutes traces d'organisation.

Les muscles présentent au plus haut degré ce mode de désorganisation. Dans la dernière période de la dégénérescence graisseuse, il ne reste plus de traces de tissu musculaire. Celui-ci est complétement perdu dans une masse uniforme considérablement réduite et dont on ne reconnaît plus la nature que par la place qu'elle occupe.

Nous devons ici revenir en quelques mots sur cette stéatose musculaire dont le mode de production est encore un sujet de litige. Nous distinguons d'abord avec soin les cas de surcharge graisseuse. Un muscle peut être noyé dans la graisse sans que ses éléments soient le moins du monde altérés dans leur structure. On peut accumuler par certains modes d'alimentation une quantité énorme de graisse autour des muscles d'un animal, sans que ceux-ci présentent une apparence de stéatose. Leurs fibres restent nettement striées et jouissent de toutes leurs propriétés.

Peut-il se faire au bout d'un certain temps, en vertu même de cette surcharge graisseuse, de la gêne qu'elle apporte dans les fonctions du muscle, un travail qui conduise à la stéatose vraie, à la dégénérescence graisseuse de la fibre? Nous ne le croyons pas. Il faut, pour que celui-ci se produise, un trouble profond de la nutrition générale ou locale que la surcharge seule est impuissante à provoquer. Chez les animaux engraissés, en bonne santé d'ailleurs, le cœur est surchargé de graisse, la fibre saine, et aucun trou-

ble ne se produit. Dans certaines maladies du cœur, que voyons-nous au contraire ? La surcharge graisseuse de l'organe est médiocre ; mais le tissu musculaire est pâle, flasque, se laisse pénétrer par le doigt : il est stéatosé.

Le cœur peut donc présenter la stéatose en vertu d'un trouble de nutrition locale dont les altérations de ses valvules donnent l'explication habituelle. Dans d'autres cas il dégénère en vertu des modifications générales survenues dans la nutrition et au même titre que les autres organes musculaires.

Etudiée dans les muscles de la vie animale, la pathogénie de la stéatose rencontre des difficultés de plusieurs genres.

C'est au sujet de l'atrophie musculaire progressive que les avis sont surtout partagés. On considère généralement cette atrophie comme le type de la stéatose musculaire.

M. Robin ne partage pas cette opinion. D'après lui, le contenu strié des muscles disparaît et est remplacé par une matière granuleuse qui n'est pas exclusivement composée de granulations graisseuses. Beaucoup de ces granulations sont grises, fines, résistent à l'éther et se dissolvent dans l'acide acétique. Elles sont mêlées à d'autres granulations manifestement graisseuses. Ce n'est que beaucoup plus tard, quand l'atrophie est complète, que la graisse se substitue aux fibres musculaires.

M. Laborde a reproduit cette opinion en l'appliquant à certaines formes de la paralysie de l'enfance.

Nous trouvons dans la dernière édition du *Traité d'électrisation localisée* de M. Duchenne une note revue par Wirchow lui-même, et qui nous donne l'explication de cette confusion apparente. Ces granulations protéiques remarquées par M. le professeur Robin seraient le premier degré de la dégénérescence graisseuse. Les granulations protéiques ne seraient que transitoires. Elles dégénèrent rapidement en graisse, et c'est ce qui explique comment on n'a jamais rencontré de granulations grises sans voir en

même temps à coté d'elles et mélangées avec elles un certain nombre de granulations graisseuses. Pour Virchow cet état granuleux originel représente un produit inflammatoire. Notons en passant que, dans l'atrophie musculaire progressive, le même auteur admet une lésion, une transformation graisseuse du tissu conjonctif, interfibrillaire, qui constituerait une autre forme de la maladie. La plupart du temps ces deux formes se trouvent réunies.

Nous connaissons maintenant les différents modes de la dégénérescence graisseuse.

Pouvons-nous pénétrer plus avant dans l'intimité des actes organiques et nous rendre compte de la condition première de la stéatose? Sans nous hasarder dans le champ dangereux des hypothèses, nous pouvons présenter à ce sujet quelques considérations qui nous paraissent reposer sur des faits peu contestables.

L'année dernière, dans une série de leçons sur l'ictère, M. le docteur Sée a étudié avec soin la question des stéatoses toxiques. Les renseignements qu'il a bien voulu nous communiquer nous sont malheureusement parvenus trop tard pour que nous ayions pu en tirer tout le parti qu'ils nous offraient. Quoi qu'il en soit, nous avons trouvé dans ces leçons des aperçus nouveaux et qui nous semblent basés sur une interprétation saine des lésions observées.

Pour arriver à une théorie de la stéatose dans les empoisonnements, il faut tout d'abord connaître quelles sont les altérations que subit le sang dans ces circonstances. Ces altérations sont assez obscures. On a trouvé souvent dans les ictères graves, dans les empoisonnements par substances stéatogènes, le sang altéré, offrant des globules déformés, granuleux. La présence de la graisse y a été signalée, surtout dans l'alcoolisme. MM. Perrin, Lallemand et Duroy ont noté dans le sang des alcooliques de notables quantités de graisse, ou tout au moins de matière granuleuse paraissant avoir avec la graisse la plus grande analogie. On voit que la précision laisse à désirer. Il paraît, en tout cas, in-

contestable que le phosphore, l'arsenic, l'antimoine, les acides, l'alcool, l'éther, le chloroforme, exercent sur le sang une action puissante et dont le principal effet, le résultat fondamental est d'anéantir les propriétés vitales des globules. Ils ne se comportent plus de la même manière avec l'oxygène. Ils ne s'en chargent plus dans les poumons pour aller le répartir dans les différents organes. Or, le sang composé de globules inertes pour ainsi dire, et comme mortifiés, ne fournira plus aux organes des éléments capables d'entretenir leur nutrition, et les cellules frappées à mort subissent la métamorphose régressive, c'est-à-dire dégénèrent en graisse.

Cette explication nous paraît être celle qui rend le mieux compte de ces stéatoses rapides qu'on observe dans les cas d'empoisonnements par substances stéatogènes Elle nous semble de beaucoup préférable à cette autre opinion, d'après laquelle ces poisons auraient la propriété de séparer du sang toute la graisse qui y est contenue normalement, et de provoquer le dépôt de cette graisse dans les différents organes, dépôt qui s'y produirait en vertu d'une sorte d'élection que rien n'autorise à admettre.

Telle serait donc la cause première de la stéatose aiguë déterminée par les empoisonnements.

Le rôle de l'alcool ne saurait être différent.

Pour expliquer la stéatose produite par l'alcool, on est parti de ce fait considéré comme absolument incontestable que le sang contient toujours une certaine quantité de graisse. Or, cette présence de la graisse dans le sang des alcooliques peut être mise en doute. On trouve, il est vrai, d'ordinaire, une matière granuleuse analogue à la graisse ; mais elle n'en a pas tous les caractères. Très-souvent elle est parfaitement insoluble dans l'éther et se dissout au contraire dans l'acide acétique, ce qui est le caractère des matières protéiques.

On a dit d'un autre côté que le premier effet de l'alcool était de surexciter la circulation et la respiration, d'où l'in-

troduction d'une plus grande quantité d'oxygène dans l'organisme. Cet oxygène en excès épuiserait son action sur l'alcool, doué à son égard d'une grande affinité, et le transformerait en aldéhyde et en acide acétique. Les graisses et les autres matières albuminoïdes ne trouvent plus assez d'oxygène pour être brûlées, c'est-à-dire transformées en acide carbonique et en eau, et elles s'accumulent dans le sang. C'est la théorie de Bocker et de Duchek.

M. Perrin a ruiné cette théorie en montrant que l'alcool ne se brûlait pas dans l'organisme ; qu'il séjournait pendant quelque temps dans le sang, qu'il finissait par s'éliminer, non sous forme d'acide carbonique et d'eau, mais sous forme d'alcool, et qu'on le retrouvait comme tel dans l'air expiré, dans les urines, dans les sueurs et les autres sécrétions cutanées.

Sans vouloir entrer plus avant dans l'examen de ces questions, et pour n'en prendre que ce qui se rapporte à la stéatose, nous voyons qu'on peut concevoir sa production de plusieurs manières. Dans certains cas qui se rapprochent de l'état physiologique, on peut admettre que les organes glandulaires, le foie en particulier, trouvent dans le sang, sinon la graisse toute formée, du moins des éléments albuminoïdes qui subiront promptement la métamorphose graisseuse ; mais nous ne pouvons admettre cette explication que pour les organes qui peuvent, dans les conditions ordinaires, se charger d'une certaine quantité de graisse sans être pour cela en dégénérescence, tels que le foie, les épitheliums du tube digestif et quelquefois des reins.

Ailleurs l'apparition de la graisse indique toujours une diminution dans la vitalité des éléments.

C'est de cette manière que la stéatose considérée dans les fièvres nous paraît devoir être expliquée.

Ici encore, on a invoqué dans le sang la présence d'une certaine quantité de matière grasse dont la production tiendrait au ralentissement des combustions pulmonaires. Il s'agirait d'abord de montrer cette matière.

Ailleurs c'est un désordre de l'action du foie, transformant sur place en graisse la matière glycogène et versant ainsi dans la circulation une quantité considérable de principes gras. On forme de cette manière un cercle vicieux dans lequel le foie joue le double rôle d'organe actif et passif dans la dégénérescence graisseuse.

Il nous paraît plus logique de considérer l'altération du sang qu'on est disposé à admettre, dans tous les cas, comme étant l'origine de la stéatose générale.

Le liquide de la circulation perd ses qualités excitantes et nutritives. Les éléments insuffisament réparés, alimentés, dégénèrent.

Nous tombons, en un mot, dans l'explication que nous venons de présenter pour la stéatose toxique. Je sais qu'on pourra objecter à cette manière de voir que si la stéatose est le résultat de l'altération du sang, il devrait y avoir entre les deux un rapport constant, et que tout au moins on reconnaîtra que l'altération du sang est habituelle dans les fièvres graves, tandis que la stéatose y est exceptionnelle, soit; mais à ce titre quelle est la théorie qui échapperait à pareille objection ?

On doit rapprocher des fièvres et des états septiques les différentes formes de l'ictère grave, cause également fréquente de stéatose. Ici un double élément se présente. Outre l'influence due à l'altération du sang, le rôle des matériaux de la bile accumulés dans ce même liquide et dans les différents tissus peut entrer en ligne de compte dans l'explication des phénomènes.

Dans les cas où la stéatose se produit sous l'influence des troubles de nutrition déterminés par les maladies chroniques, plusieurs conditions se présentent qui doivent être considérées avec soin.

Quand on voit les organes d'un tuberculeux subir la dégénérescence graisseuse (et, comme toujours, c'est spécialement sur les glandes et les muscles que porte cette altération), on se demande quelle est la part qui revient

au trouble de la nutrition, à la cachexie, et quelle est celle qu'il faut attribuer à l'insuffisance des actes respiratoires.

Evidemment ici les deux influences se combinent pour engendrer la stéatose, et cependant si l'on considère que celle-ci se produit et se généralise dans d'autres cachexies où l'insuffisance des conclusions pulmonaires ne saurait être invoquée, on revient toujours à cette idée d'une *dénutrition* qu'on arrive peu à peu à considérer comme le mode fondamental de production de la stéatose.

L'insuffisance de la nutrition nous paraît expliquer assez naturellement la stéatose généralisée qui s'observe dans la plupart des cachexies. Les altérations organiques de nature spécifique qui déterminent originairement ces états cachectiques versent continuellement dans les voies de l'absorption des produits morbides dont l'action dissolvante sur les éléments du sang peut être invoquée.

Dans d'autres cas, la stéatose reconnaît pour cause moins l'altération du sang que l'insuffisance de ce liquide.

Nous voyons dans la plupart des formes du ramollissement cérébral un bel exemple de la stéatose déterminée par l'insuffisance ou l'interruption de la circulation. Les théories anciennes qui considéraient l'inflammation comme l'unique origine des ramollissements cérébraux, sont aujourd'hui universellement abandonnées. Cela ne veut pas dire que, dans certains cas, le ramollissement ne soit pas à son origine de nature inflammatoire; mais on peut établir que, même dans ces cas, le ramollissement ne se fait qu'en vertu d'une mortification des éléments nerveux où la transformation graisseuse joue le principal rôle.

On sait d'autre part que les formes de ramollissement connues sous le nom de ramollissements blancs sont exclusivement imputables à des troubles primitifs de la circulation. Déjà M. Rostan les considérait dans certains cas comme de véritables gangrènes. Nous trouvons dans les travaux modernes sur le ramollissement (Lancereaux) des

recherches concluantes sur l'influence des altérations vasculaires artérielles ou capillaires.

Les stéatoses vasculaires jouent ici le rôle principal.

Ceci nous amène à étudier de plus près le mode de dégénérescence graisseuse des vaisseaux.

Cette dégénérescence paraît être toujours précédée d'une exsudation albumineuse ou protéique, qui, plus tard, subit la métamorphose graisseuse. Il n'y aurait donc, dans ces cas, et en ce qui concerne les parois vasculaires, qu'une simple transformation régressive d'exsudat.

Ces dégénérescences graisseuses des divers exsudats peuvent être regardées, dès à présent, comme curatives, en ce sens qu'elles en préparent la résorption.

Remarquons, en outre, que ceux-ci sont généralement vascularisés d'une manière très-obscure, que leurs éléments ne présentent par cela même qu'une médiocre vitalité, et nous nous trouvons encore une fois ramenés à considérer ici la présence de la graisse comme le résultat de la mortification des éléments.

Envisagée ainsi d'une manière générale, nous voyons que la dégénérescence graisseuse peut envahir toute cellule dont la nutrition est entravée.

Dans ses belles études sur l'inflammation et sur la métamorphose graisseuse, Virchow montre la part qui revient à la première dans la production de la stéatose.

La stéatose se manifeste souvent d'emblée, sans qu'on ait pu apprécier dans la structure des éléments une modification antérieure au dépôt de la graisse. Dans d'autres cas, le point de départ de la dégénérescence graisseuse est bien manifestement un processus inflammatoire, et il faut distinguer ces cas avec soin sous peine de tout confondre.

La chose n'est pas toujours facile, et le seul moyen de s'orienter est, d'après Virchow, de rechercher si la première altération appréciable est caractérisée par l'apparition des éléments graisseux, ou s'il se manifeste antérieurement quelque lésion notable.

Il est toute une série de stéatoses qu'on peut appeler secondaires, dans lesquelles nous trouvons la période de dégénérescence graisseuse précédée par un autre processus de nature inflammatoire. Virchow a donné le nom de tuméfaction trouble ou opaque à l'état des éléments ainsi envahis par un exsudat qui, plus tard, subira la métamorphose graisseuse. Quand cet exsudat devient assez considérable pour modifier la vitalité de l'élément, le contenu de celui-ci se transforme en graisse. Ce processus anatomique se voit de la manière la plus nette dans les différents stades de la néphrite parenchymateuse ou maladie de Bright.

On peut donc soutenir, d'une manière générale, qu'il existe une forme inflammatoire de la stéatose. Celle-ci indique un stade consécutif qui dénote que la vitalité de la partie est détruite et que ses éléments subissent l'influence des forces chimiques.

La conclusion qui nous paraît devoir être tirée de toute cette discussion peut se résumer dans quelques propositions qui montrent, d'une manière succincte, comment nous comprenons la pathogénie de la stéatose.

La stéatose ou dégénérescence graisseuse est dans l'immense majorité des cas un processus passif impliquant la non activité des éléments qui la subissent.

Dans les stéatoses aiguës et toxiques, la métamorphose graisseuse est due, selon toute apparence, à l'altération primitive du sang. Cette altération ne résulterait pas, comme on l'a pensé, d'une accumulation de graisse dans le sang, graisse qui irait ensuite se porter dans tous les organes. Si dans quelques cas, comme dans l'alcoolisme, il paraît y avoir véritablement une surabondance de graisse dans le sang, il est beaucoup de cas de stéatose aiguë, celle du phosphore par exemple, où cet excès de graisse n'a pas été constaté. On a d'ailleurs élevé quelques doutes sur la présence de véritables globules de graisse dans le sang. Il paraît donc beaucoup plus probable que l'altération porte

sur les globules, que ceux-ci ne sont plus aptes à fournir aux éléments des tissus les matériaux de leur nutrition, et que ces éléments passent à l'état graisseux.

Dans les fièvres, dans les septicémies, c'est encore cette altération des éléments du sang qui nous paraît devoir être invoquée de préférence. Dans la stéatose chronique, dans celle qui s'observe dans les cachexies, nous croyons qu'il ne convient pas davantage d'admettre une infiltration de la graisse apportée par le sang, graisse dont il faudrait tout d'abord démontrer la présence.

Ici encore il y a nécrobiose des éléments, insuffisance de nutrition.

Cette insuffisance de la nutrition peut tenir à des troubles de la circulation. La stéatose des organes à la suite des obstructions vasculaires en est une preuve flagrante.

L'inflammation joue un rôle considérable dans la production de la stéatose. Dans beaucoup d'organes, dans le rein, dans les artères, la dégénérescence graisseuse est précédée d'un état particulier (état d'exsudation trouble, état opaque de Virchow), où l'on voit les éléments subir une altération qui prépare la stéatose en détruisant leur vitalité.

Il est certains modes de la stéatose dont l'interprétation ne nous paraît pas encore pouvoir être légitimement fournie. L'atrophie graisseuse progressive des muscles nous en offre un exemple.

L'hypothèse la plus autorisée qui nous paraît devoir être avancée dans ce cas est encore celle d'une *dénutrition* placée sous l'influence du système nerveux.

Si nous n'avons pas fait intervenir plus souvent le système nerveux dans ces explications différentes de la stéatose, ce n'est pas que l'idée ne s'en soit souvent offerte à notre esprit; mais toutes ces modifications de l'influx nerveux, considérées en dehors des paralysies, constituent de simples hypothèses, et nous avons cru devoir les laisser de

côté, toutes les fois que nous avons trouvé un fait plus saisissable auquel nous pouvions nous rattacher.

Dans la plupart des travaux qui ont été présentés sur la stéatose, nous trouvons des chapitres particuliers consacrés au pronostic et au traitement.

En ce qui concerne le pronostic, nous dirons seulement que la stéatose vraie, c'est-à-dire la dégénérescence graisseuse des tissus, est toujours une lésion grave et qui implique tout au moins l'abolition des propriétés vitales dans la partie qu'elle a frappée. Il est évident que le pronostic, en ce qui concerne la vie du malade, dépend complétement de l'importance de l'organe altéré. Une dégénérescence graisseuse des muscles de l'avant-bras n'a pas la même gravité qu'une dégénérescence du cœur ou des reins. Une autre condition du pronostic se rapporte à la généralisation de la stéatose. Tout le monde connaît la gravité extrême de l'atrophie musculaire progressive. Tant que l'altération reste limitée aux muscles du tronc et des membres, la vie du malade n'est pas directement compromise; mais que le diaphragme se prenne, et il surviendra des désordres incompatibles avec la vie.

Le pronostic de la stéatose se base sur la nature de l'organe atteint et sur l'étendue de la dégénérescence.

Notons encore que, sous le premier rapport, il est certaines glandes, comme le rein, dont la stéatose implique les plus graves désordres, où elle ne paraît pas susceptible de rétrograder; tandis que pour le foie, son influence sur les conditions générales de la nutrition est plus obscure et

moins facilement appréciable en raison même des fonctions un peu mystérieuses encore de cet organe.

Nous n'avons rien à dire du traitement qui, en aucun cas, ne paraît pouvoir s'adresser à la stéatose elle-même, mais bien aux causes qui la déterminent et ne sont plus de notre ressort.

Nous excepterions peut-être la stéatose musculaire, où il importe d'entretenir aussi longtemps qne possible la vitalité des muscles. Encore n'arrive-t-on guère dans ces cas qu'à différer l'issue fatale de la maladie, sans véritablement modifier sérieusement les progrès de la stéatose (1).

(1) Nous n'avons pu nous procurer qu'au dernier moment un travail de M. Wagner (de Leipsik) sur la dégénérescence du cœur dans diverses maladies.

Nous avons fait une analyse rapide de ce mémoire exclusivement composé d'observations se rapportant toujours à la dégénérescence cardiaque que l'auteur a observée dans plusieurs circonstances où elle n'avait pas été notée jusqu'à ce jour.

Nous n'y avons rien trouvé d'ailleurs qui puisse modifier l'idée générale qu'on peut se faire sur la stéatose.

INDICATIONS BIBLIOGRAPHIQUES

HANDFIELD JONES (*Fatty degeneration. Britisch and foreign medico-chirurgical review*, 1853).

On trouvera dans ce mémoire l'indication et le résumé de tous les travaux publiés en Allemagne et en Angleterre, jusqu'à son apparition, par Rokitansky, Quain, Paget, etc.

BUDD. — *Maladies du foie.*
CRUVEILHIER. — *Anatomie pathologique.*
ROBIN. — *Société de biologie.*
FRERICHS. — *Maladies du foie.*
VIRCHOW. — *Pathologie cellulaire.*
DUCHENNE (de Boulogne). — *Electrisation localisée.*
LORTET. — *Stéatose des os* (Gazette hebdomadaire, 1863).
LANCEREAUX. — *Stéatose phosphorée* (Union médicale, 1863).
FRITZ, RANVIER, VERLIAC — Id. (Archives, 1863).
PERRIN, LALLEMAND, DUROY. — *Alcoolisme.*
TARDIEU. — *Leçons sur l'empoisonnement par le phosphore* (Gazette des Hôpitaux, 1864).
LABORDE. — *Paralysies de l'enfonce*, 1864.
FABRE. — Thèse, 1864.
JABELY. — Thèse, 1863.
LANCEREAUX et GROS. — *Syphilis viscérale.*
CORNIL. — *Anatomie du rein dans l'albuminurie.*
LUYS. — *Système nerveux.*
CHEDEVERGNE. — *Fièvre typhoïde* (Thèse, 1864).
LANCEREAUX. — Nouveau Dictionnaire. (Article *Alcoolisme.*)
PERROUD. — *Polystéatose viscérale* (Journal de médecine de Lyon, 1865).
PASTAU (de Breslaw). — *Stéatoses toxiques* (Archives de Wirchow).
SAIKOWSKY. Id.
GROHE et MOSLER. Id.

Munck et Leyden. —*Empoisonnement par les acides* (Gazette médicale de Vienne, 1862).
Wagner. — *Pathologie générale*, 1864.
Lower. — *Clinique allemande*, 1864.

Nota. — Pour l'histoire des Stéatoses toxiques, consulter les travaux ci-dessus indiqués, de MM. Lancereaux, Fritz et Ranvier.

EXPLICATION DES FIGURES

N° 1. — Stéatose du foie. — Cellules hépatiques infiltrées de graisse, graisse libre.

N° 2. — Stéatose incomplète du foie, limitée à la périphérie des lobules dans un cas de scarlatine grave (1).

N° 3. — Stéatose des tubuli corticaux des reins.

N° 4. — Stéatose — Id. — On voit un glomérule complètement sain (2).

N° 5. — Coupe du rein et dégénérescence graisseuse. Les glomérules B sont sains. Les tubes A sont opaques, pleins de granulations graisseuses. V est le corps d'une artère (3).

N° 6. — Faisceau musculaire normal (4).

N° 7. — Surcharge graisseuse. — La graisse est interposée. — Les fibres musculaires ne sont pas atteintes.

N° 8. — Fibre musculaire complètement stéatosée (5).

---

(1) Ces deux premières figures, que nous devons à l'obligeance de M. Lancereaux, font partie de l'atlas d'anatomie pathologique et histologique qu'il publie en collaboration avec M. Lackerbauer.

(2) Les figures 3 et 4 sont tirées du travail de MM. Fritz, Ranvier et Verliac sur la stéatose phosphorée.

(3) Figure tirée de la thèse de M. Cornil.

(4) Figure tirée de l'ouvrage de M. Duchenne.

(5) Figures 7 et 8, empruntées à Virchow (*Path. cellul.*).

PARIS. — TYPOGRAPHIE WALDER, RUE BONAPARTE, 44.

N°1



N°2

N°3

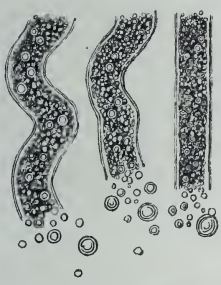

N°4

N°5

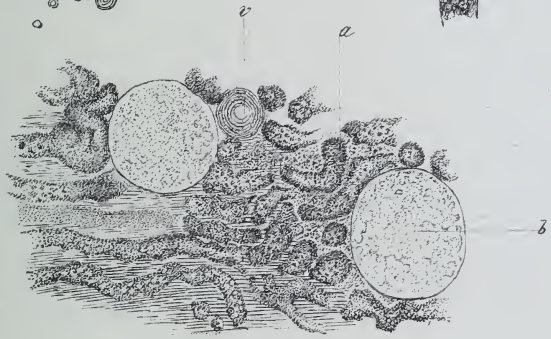

N°6

N°7

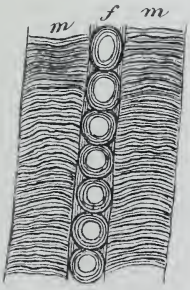

N°8

Lith Paulen, r. Quincampoix, 39.